INSTITUT DE FORMATION EN MASSO-KINÉSITHÉRAPIE

– BERCK-SUR-MER –

OPTIMISATION DE LA RÉCUPÉRATION FONCTIONNELLE À LA SUITE D'UNE FRACTURE DE BENNETT : LA RÉÉDUCATION PROPRIOCEPTIVE

Optimization of functional recovery after a Bennett fracture: the proprioceptive rehabilitation

Directeur de mémoire :
Gregory MESPLIE
Institut Sud Aquitain de la Main et du Membre Supérieur

Morgane BRUET

DE Session 2019

REMERCIEMENTS

SOMMAIRE

I Introduction 1

II Cadre de référence 2

II.1 Présentation de la fracture de Bennett 2

II.2 Examen clinique et traitements 4

II.3 Anatomie de l'articulation trapézométacarpienne 9

II.4 Biomécanique de l'articulation trapézométacarpienne 15

II.5 Répercussions de la fracture de Bennett 21

II.6 Fondements de la rééducation : la récupération de la stabilité 24

II.7 Justifications des techniques utilisées dans les protocoles 31

II.8 Objectifs de l'étude et hypothèse 34

II.9 Variables et indicateurs 35

III Matériel et méthodes 38

III.1 Population 38

III.2 Matériels utilisés et ses caractéristiques 39

III.3 Protocoles 40

III.4 Tests statistiques de Wilcoxon 49

IV Résultats 49

IV.1 Présentation de la population 49

IV.2 Présentation des résultats 50

V Discussion 51

V.1 Population : incidence de la fracture de Bennett 51

V.2 Techniques de rééducation proprioceptive 52

V.3 Techniques utilisées dans le protocole d'évaluation 53

VI Conclusion 55

BIBLIOGRAPHIE 56

ANNEXES

RESUME

Introduction – La mise en évidence des terminaisons nerveuses sensorielles du complexe ligamentaire dorsal trapézométacarpien et de son rôle clé de stabilisateur permettent d'envisager de nouvelles approches concernant la prise en charge en masso-kinésithérapie de la fracture intra-articulaire de Bennett. *Hypothèse* - Une rééducation proprioceptive, à la fois consciente et inconsciente avec un travail neuromusculaire du premier interosseux dorsal adapté, permettrait d'améliorer la fonction sensorimotrice de l'articulation trapézométacarpienne (TM), et donc son contrôle neuromusculaire, en assurant la stabilité articulaire lors de la préhension et en permettant ainsi d'optimiser la réhabilitation fonctionnelle de l'articulation TM. *Méthode* – Des patients présentant une fracture de Bennett sont recrutés (environ une vingtaine) et répartis aléatoirement en deux groupes proportionnellement équitables. Un groupe est soumis à un protocole de rééducation comprenant des techniques communes à la fracture de Bennett tandis que le second profite d'une rééducation proprioceptive consciente et inconsciente associée aux techniques du premier protocole. Pendant un minimum de trois semaines, chaque groupe reçoit 15 séances de rééducation auxquelles s'ajoutent trois séances d'évaluation. Les variables mesurées sont la douleur, la force de préhension (de poigne et de serrage), le score d'opposition de Kapandji et le score fonctionnel du questionnaire DASH – Membre Supérieur. Elles sont mesurées avant la 1ère séance de rééducation puis à la suite de la 7ème et 15ème séance. *Résultats* – Les données moyennées de chaque variable pour les deux populations, comparative et expérimentale, sont regroupées dans un tableau. *Discussion* – Le traitement en masso-kinésithérapie de la fracture de Bennett a comme objectif principal la récupération de l'opposition du pouce, donc de sa fonctionnalité. La mise en place d'une rééducation proprioceptive vise à optimiser la récupération fonctionnelle du pouce en améliorant sa mobilité et sa stabilité articulaire. Même si l'existence des terminaisons nerveuses sensorielles a été démontrée au niveau du complexe ligamentaire dorsal trapézométacarpien, aucune étude n'a été réalisée quant à l'influence d'un programme de rééducation proprioceptive sur cette articulation.

Mots-clés : complexe ligamentaire dorsal, contrôle neuromusculaire, fracture de Bennett, kinésithérapie, mécanorécepteurs, opposition, pouce, rééducation proprioceptive, stabilité, trapézométacarpienne.

ABSTRACT

Background - The highlighting of sensory nerve endings of the trapezio-metacarpal dorsal ligament complex and its key role as a stabilizer makes it possible to envisage new approaches concerning the physiotherapy rehabilitation of the Bennett intra-articular fracture. *Purpose*- Proprioceptive rehabilitation, both conscious and unconscious with a specific neuromuscular control of the first dorsal interosseous, would improve the sensorimotor function of the trapeziometacarpal (TM) joint, and thus its neuromuscular control, ensuring joint stability during the grip and allowing thus optimize the functional rehabilitation. *Method* – Patients with Bennett's fracture are recruited (about twenty) and randomly divided into two proportionally equitable groups. One group is undergoing rehabilitation protocol including techniques common to the Bennett's fracture while the second group takes advantage from proprioceptive rehabilitation (conscious and unconscious) associated with the techniques of first protocol. For at least three weeks, each group receives 15 rehabilitation sessions plus three evaluation sessions. Measured variables are pain, grip strength (pinch and grasp), Kapandji's thumb opposition score, and the functional score DASH (Disabilities of the Arm Shoulder and Hand). They are measured before the first rehabilitation session and after the 7th and the 15th session. *Results* - The averaged data of each variable for the two populations, comparative and experimental, are grouped in a table. *Discussion* - The primary goal of the physiotherapy treatment of Bennett's fracture is to recovery the opposition of the thumb and its functionality. The implementation of a proprioceptive rehabilitation allows to optimize functional recovery of the thumb by improving its mobility and joint stability. Although the existence of mechanoreceptors has been demonstrated in the trapeziometacarpal dorsal ligament complex, no study has been done on the influence of a proprioceptive rehabilitation program on this joint.

Key words: dorsal ligament complex, neuromuscular control, Bennett fracture, physiotherapy, mechanoreceptors, opposition, thumb, proprioceptive rehabilitation, stability, trapeziometacarpal.

I Introduction

Lors de ma troisième année de formation en masso-kinésithérapie, j'ai eu l'occasion d'effectuer un stage à l'Institut Sud Aquitain de la Main et du Membre Supérieur (ISAMMS). J'ai pu développer mes connaissances vis-à-vis des diverses pathologies du membre supérieur et observer des soins adaptés à leur prise en charge, notamment ceux spécifiques aux blessures de l'articulation trapézométacarpienne (TM) du pouce. Articulation basale unique, c'est elle qui offre la majorité de la valeur fonctionnelle de la main, par sa capacité motrice en opposition, d'où l'enjeu thérapeutique à la suite d'un de ses traumatismes.

La fracture de Bennett est une des fractures intra-articulaires de la TM. Elle a été décrite dès la fin du 19ème siècle (1882), par un chirurgien irlandais du même nom que celle-ci : Monsieur E. H. Bennett. Depuis ce jour, les informations concernant ce traumatisme se sont enrichies et les théories qui en découlent se sont vu modifier. L'intégrité de la TM d'un point de vue osseux, musculaire et ligamentaire est alors mise en jeu avec un risque de répercussion sur la fonctionnalité du pouce. Du fait de sa spécificité, cette articulation demeure une source d'interrogation, morphologique et fonctionnelle, or sa rééducation requière des connaissances anatomiques, biomécaniques et fonctionnelles claires. Une amélioration de la compréhension de ces éléments permettrait d'optimiser la prise en charge à la suite d'une fracture de Bennett.

Des études cliniques s'intéressant particulièrement à son complexe ligamentaire et musculaire suggèrent qu'il existe encore des moyens thérapeutiques à développer, tester et utiliser afin d'améliorer la qualité de la rééducation. La mise en place de nouvelles techniques de rééducation nécessite de reprendre les connaissances disponibles sur cette articulation et également sur la fracture de Bennett. Cette démarche est indispensable afin de cibler de façon précise les besoins spécifiques de l'articulation TM à la suite de ce traumatisme.

Compte tenu de tous ces éléments, j'ai choisi de répondre à la problématique suivante : comment optimiser la récupération fonctionnelle du pouce à la suite d'une fracture de Bennett au niveau de l'articulation trapézométacarpienne ?

L'étude développée dans ce dossier se présente synthétiquement en cinq grandes parties. La première présente la fracture de Bennett et ses traitements. La seconde permet de reprendre les connaissances actuelles sur l'articulation trapézométacarpienne, afin de mieux comprendre les enjeux de la rééducation. Les conséquences de la fracture de Bennett sont expliquées dans la troisième partie et précèdent les fondements et techniques de rééducation en masso-kinésithérapie, qui permettront par la suite de développer les différents protocoles de rééducation. Ces derniers sont construits dans la quatrième partie, à la suite de la présentation des variables et méthodes utilisées dans l'étude. Puis, les résultats sont seulement mentionnés afin de proposer un modèle de présentation. La cinquième partie expose les discussions amenées par les différents choix de construction des protocoles et de leurs mises en place dans cette étude, permettant de conclure en apportant les principaux points et en identifiant les possibles pistes de recherches complémentaires.

II Cadre de référence

II.1 Présentation de la fracture de Bennett

II.1.1 Epidémiologie

La main, organe effecteur du membre supérieur, est multifonctionnelle. En effet, elle intervient à la fois pour permettre la préhension (en force et en finesse), le tact (sensibilité et sensorialité), ainsi que l'appui et la communication (lien social). C'est la raison pour laquelle la fracture de Bennett, touchant le seul doigt opposable aux autres doigts de la main, est responsable d'un retentissement social et fonctionnel très important. Le pouce fournit à lui seul 40 % des fonctions de la main, une invalidité totale du pouce représente donc un enjeu pour la fonctionnalité du membre supérieur, mais également au niveau du corps avec une perte significative allant jusqu'à 22 % de la fonction corporelle [1].

En 2011, les fractures de la base du premier métacarpien représentaient 25 % des fractures de la main [2]. La fracture de Bennett ne représente pas le traumatisme majoritaire de la main, mais son importance en n'est pas pour autant diminuée étant donné les enjeux de la rééducation liés à la réhabilitation du pouce au sein de la biomécanique de la main. La main peut être considérée comme un outil pour l'Homme, de ce fait une dysfonction risque

d'engendrer diverses incapacités avec des conséquences économiques, professionnelles et sociales : le délai d'arrêt de travail approchait trois mois et demi en 1994 [3] et est dorénavant proche de deux mois (2016) en fonction du traitement médical [4].

La population concernée est sensiblement jeune puisqu'elle affecte essentiellement les moins de 40 ans et préférentiellement les hommes que les femmes [3]. Elles font principalement suite à des chocs liés à des accidents de la voie publique : la main est placée au niveau du volant ou du guidon d'une moto par exemple. Elles touchent également les travailleurs manuels ainsi que les sportifs qui ont des risques d'impacts au niveau des mains (boxe, rugby) [2,5].

II.1.2 Mécanismes lésionnels

La fracture de Bennett fait suite à un choc dans l'axe du métacarpien du pouce [1]. Ce mécanisme est direct sur le bord radial du poing ou indirect (vélo, moto, volant) avec une chute sur la main qui est soit en ouverture (premier métacarpien en position d'abduction radiale) soit fermeture (premier métacarpien partiellement fléchi) [6].

C'est une fracture intra-articulaire de la TM. Au niveau ostéologique, que le mécanisme soit direct ou indirect, le trait de fracture à la base du métacarpien va être à l'origine de la désolidarisation d'un fragment antéro-ulnaire du reste du métacarpe du pouce. Ce fragment palmaire a été identifié comme étant le bec palmaire de la base du premier métacarpien. Le bec palmaire est maintenu à sa place quelle que soit sa taille, solidaire du trapèze et du deuxième métacarpien [6], par l'intermédiaire de sa zone d'insertion ligamentaire palmaire.

Le reste du métacarpien se subluxe en suivant une direction à la fois dorsale, proximale et radiale. Cette subluxation dorso-radiale, liée à une instabilité, est secondaire à la fracture et due à un ensemble de forces musculaires qui agissent sur le fragment distal. Leur nature est discutable selon les auteurs. Certains considèrent que le déplacement distal multidirectionnel est lié à une force de traction résultante d'un ensemble de forces musculaires : long abducteur du pouce, long et court extenseur du pouce ainsi que l'adducteur du pouce [1,6]. Au contraire pour certains, le long abducteur du pouce est souvent considéré à tort comme étant la principale structure musculaire dont dépend le déplacement alors qu'il ne joue finalement pas un rôle dans cet ensemble de forces de

déformation [7].

Il existe dans des cas bien plus rares une fracture du trapèze ainsi qu'une lésion du ligament collatéral ulnaire qui peuvent lui être associées [1,8]. La fracture au niveau du trapèze est sagittale ou verticale du côté de la face opposée au bec palmaire à travers le recoin du trapèze qui est en lien avec ce dernier [7,9].

II.1.3 Classification Gedda

Les fractures de Bennett présentent des différences au niveau du fragment ulnaire et plus spécifiquement par rapport à leur taille. Cette hétérogénéité permet de les classer en deux groupes distincts : petit ou gros fragment. Les petits fragments sont définis comme étant de taille inférieure ou égale à la moitié de la surface articulaire de la TM [10]. La classification la plus utilisée dans le cas des fractures de Bennett est celle de Gedda (1954) qui permet une classification selon trois stades en fonction de la taille du fragment et de sa localisation [7].

Les stades de la classification de Gedda sont les suivants [1] :

- 1 : fracture avec un gros et unique fragment antéro-ulnaire associée à une subluxation de la base du premier métacarpien ;
- 2 : fracture par impaction sans subluxation du premier métacarpien ;
- 3 : fracture avec un petit et unique fragment antéro-ulnaire associée à une subluxation de la base du premier métacarpien.

II.2 Examen clinique et traitements

II.2.1 Diagnostic et enjeux thérapeutiques d'une fracture de Bennett

Situation clinique

Les fractures de Bennett sont traitées à part en raison de leurs particularités morphologiques et fonctionnelles. Elles représentent une urgence thérapeutique, chirurgicale et rééducative, avec un risque de répercussions fonctionnelles et d'évolution des lésions traumatiques telles que : la rhizarthrose, la raideur TM, le névrome par irritation de la branche du nerf radial, un syndrome douloureux régional complexe [6,11].

Examen clinique

En post-traumatique, l'examen clinique (inspection) permet de visualiser une saillie dorsale et latérale de la base du premier métacarpien [11]. Cette saillie est associée à une tendance en adduction du pouce [2]. Le patient souffre également d'une impotence douloureuse [11] dans les mouvements d'opposition et d'écartement du pouce. De même, il existe un défaut d'ouverture active associé à une fermeture de la première commissure, ayant comme répercussion une altération de la capacité de préhension (force et finesse) à l'origine d'un handicap important [6].

Enjeux thérapeutiques

L'objectif du traitement de la fracture de Bennett est donc de restituer ou maintenir l'anatomie des deux arches de la main afin de préserver une dynamique dite harmonieuse, mais aussi d'éviter la tendance à la fermeture de la première commissure. En effet, le maintien de l'ouverture de cette dernière permet la mobilité du pouce en opposition et donc sa capacité de préhension [2]. Il faut respecter ces premiers éléments architecturaux de la main pour faciliter la rééducation du pouce et respecter la biomécanique de la main.

De plus, cette rééducation dépend dans un premier temps de la restauration de la congruence articulaire entre la surface articulaire du trapèze et celle de la base du premier métacarpien. La prise en charge et la rééducation en masso-kinésithérapie sont donc dépendantes des résultats des différents traitements médicaux. Par conséquent, il est fondamental d'acquérir l'intégrité de la TM avant d'entreprendre une rééducation fonctionnelle et optimale, comprenant la récupération de la mobilité et de la stabilité du pouce en opposition, afin de respecter les indications suivantes : l'articulation doit être impérativement la plus stable, mobile et indolore possible [3].

II.2.2 Réduction articulaire

Dans un premier temps, il est indispensable de procéder à la réduction articulaire consécutive à la subluxation TM. A la fin du 20ème siècle, elle était réalisée avec la mise en place d'une traction axiale sur le métacarpe qui était préalablement placé en abduction radiale tout en y appliquant simultanément une pression sur sa base [3]. Les traitements étant évolutifs, du fait des recherches scientifiques des dernières années, la traction est

dorénavant réalisée avec le métacarpien en abduction, ainsi qu'en rotation médiale (pronation) avec une pression qui reste quant à elle inchangée [8]. Cependant, la position en abduction radiale est justifiée par la volonté de neutraliser l'effet du long abducteur du pouce, alors que son rôle en tant que force de déformation est discutable. Une nouvelle technique de réduction anatomique a donc été pensée et consiste à placer le métacarpien en opposition finale (verrouillée) afin d'induire une réduction anatomique par torsion et tension du complexe ligamentaire dorsal de la TM qui vient comprimer l'articulation et améliorer sa stabilité [7]. Quelle que soit la technique, en aucun cas le métacarpien est amené vers une composante d'extension, ce mouvement étant traumatisant pour l'articulation avec une aggravation et augmentation du déplacement donc de la subluxation, ce qui est délétère pour la récupération articulaire [7,9,12].

Les résultats cliniques et les risques de répercussions fonctionnelles et évolutifs des lésions traumatiques dépendent davantage de la qualité de la réduction articulaire, que du traitement chirurgical qui s'en suit et du type de fixation pour un succès à long terme [8]. Cette notion de qualité dépend des éléments qui influencent les résultats cliniques de la rééducation tels que : l'intégrité articulaire, la stabilité et la courbure physiologique du métacarpien du pouce [2].

La réduction de la subluxation et du fragment de fracture est l'objectif principal du traitement médical et non l'obtention d'une congruence articulaire complète [1]. Le décollement articulaire acceptable et théoriquement bien toléré pour obtenir un résultat rééducatif optimal, tant que la réduction articulaire est correcte, est d'une valeur de deux millimètres [1,8]. En cas de décalage articulaire supérieur, une réduction ouverte (fixateur interne) est envisagée à la place de la réduction fermée [1] même si le risque d'obtention d'un pas articulaire résiduel est présent avec ce type de technique [13].

II.2.3 Traitements chirurgicaux

A la suite de la réduction anatomique, du fragment osseux et de la subluxation, un traitement chirurgical est entrepris. Les techniques chirurgicales varient d'un chirurgien à l'autre selon les caractéristiques du fragment antéro-ulnaire (position, taille, forme) puisque des matériaux de fixation sont alors préférés à d'autres. Cependant, le principal impératif reste l'alignement articulaire et la réduction de la subluxation TM qui sont prioritaires par

rapport aux types de fixation [13].

Traitements chirurgicaux classiques

Ce sont les traitements par fixation percutanée ou de correction interne à foyer ouvert [13]. Les patients ayant une fracture avec un petit fragment sont majoritairement opérés selon la technique d'Iselin utilisant un brochage inter-métacarpien [11] ou celle de Wiggins qui est une technique percutanée [10]. En cas de fractures à gros fragment, des techniques de vissage à foyer ouvert inspirées des techniques de Gedda et Moberg et utilisant préférentiellement un abord antérieur, sont privilégiées [11].

Traitement chirurgical associé à de l'arthroscopie

Par ailleurs, des chirurgiens utilisent de plus en plus des techniques chirurgicales associées à l'arthroscopie. Ce sont des procédés déjà reconnus pour leur utilité au niveau des pathologies du genou ou des épaules (coiffe des rotateurs, rupture ligamentaire, …).

En effet, l'arthroscopie est une méthode qui est en essor ces dernières années au sein des pathologies traumatiques. Elle permet d'assurer l'intégrité de l'articulation ainsi que celle du complexe ligamentaire de la TM qui peuvent être mises à mal lors de ce traumatisme. Elle utilise un arthroscope (optique rigide) relié à la fois à une caméra et à une source de lumière. Ces éléments vont permettre au chirurgien d'entreprendre différents actes : ajustement de la réduction articulaire (vis auto-compressive), retrait des débris des morceaux ostéochondraux libres, élimination si besoin de l'hématome intra-articulaire (couteau à synovial). Des auteurs montrent son efficacité et son utilité lorsqu'elle est associée à la prise en charge chirurgicale des fractures de Bennett [4,14,15].

Pour commencer, la voie d'abord utilisée est souvent moins invasive que les techniques à foyer ouvert qui ont le désavantage de favoriser une désinsertion musculaire des thénariens significative et de limiter le contrôle de l'interligne articulaire TM lié à une mauvaise visibilité des surfaces articulaires. De plus, des complications postopératoires à la suite des opérations à foyer ouvert sont observées (douleurs, pertes de force, cal vicieux, paresthésie), diminuant le résultat fonctionnel même si celui-ci reste satisfaisant. Au contraire, elles sont rares voir absentes à la suite d'une technique associée à de l'arthroscopie. Le contrôle de la réduction

par arthroscopie a donc l'avantage de proposer une diminution significative de défaut de consolidation, d'incidence radiologique et clinique [4].

II.2.4 Traitement orthopédique

En fonction de la chirurgie pratiquée, le traitement orthopédique par immobilisation de l'articulation TM fluctue de 30 à 45 jours. Cet écart temporel dépend des délais de consolidation de la fracture [10], de la comminution, des risques d'ostéoporose, de la compliance et de la stabilité du montage [11]. Les premiers jours postopératoires, la stabilité relative de la fracture est considérée comme fragile puis limitée jusqu'à la levée de l'immobilisation. Les chirurgiens prescrivent une attelle, soit de la première commissure soit en gantelet avec commissure, ayant l'avantage de laisser libre l'interphalangienne du pouce [11] et donc de diminuer les conséquences de l'immobilisation sur les articulations à distance du traumatisme. L'attelle est plâtrée permettant une immobilisation stricte [2] avec le maintien de la colonne du pouce en abduction et également en opposition allant du pli de flexion du poignet jusqu'au pli palmaire distal.

La stabilité du matériel posé par vissage percutané à foyer fermé associé au contrôle arthroscopique a permis de proposer une durée d'immobilisation plus courte en durée [4]. Ce paramètre est intéressant pour les masso-kinésithérapeutes car une durée d'immobilisation plus courte réduit les risques de raideurs articulaires, ligamentaires, tissulaires et permet d'entreprendre un travail rééducatif plus précoce par rapport aux autres interventions chirurgicales.

II.2.5 Traitement en masso-kinésithérapie

A la suite du traitement chirurgical de la fracture de Bennett, la récupération de la fonctionnalité de la TM dépend de la prise en charge en masso-kinésithérapie. Quels que soient les traitements mis en place, chirurgical et orthopédique, les protocoles de rééducation respectent deux phases, toutes deux dépendantes de la stabilité relative de la fracture : une phase d'immobilisation stricte et l'autre dite consolidée faisant suite à la levée de l'immobilisation (stabilité clinique) [2].La phase d'immobilisation stricte est très limitée pour la rééducation mais ne doit pas être négligée pour autant par le patient. Il peut mobiliser de lui-même ses doigts sains pour prévenir toute apparition de raideurs et

entretenir sa mobilité. Cette phase se prolonge jusqu'à l'obtention de la stabilité clinique de la fracture (consolidation) qui est la condition pour que le chirurgien lève l'immobilisation : son aval est nécessaire pour poursuivre le traitement par la rééducation en masso-kinésithérapie avec 15 séances en moyenne [10].

Les délais de consolidation propres à chacun sont de moins en moins importants, avoisinant les trois semaines, grâce à l'évolution des techniques chirurgicales et de la qualité de la prise en charge postopératoire. Ces éléments associés à un protocole de rééducation en masso-kinésithérapie spécifique à la fracture de Bennett permettent d'envisager des récupérations fonctionnelles, au niveau articulaire et musculaire, sur un intervalle de temps réduit et donc des impacts socio-économiques et professionnels réduits.

II.3 Anatomie de l'articulation trapézométacarpienne

II.3.1 Présentation

Le pouce se distingue des autres doigts de la main par sa particularité à pouvoir s'opposer à chacun d'entre eux. Il est doté de caractéristiques qui lui sont propres comme sa longueur, significativement réduite comparée à celle des doigts longs de la main, favorisant sa capacité motrice atypique en préhension. Cette motricité permet une manipulation, d'outils et d'objets différents (tailles, formes, poids), qui est indispensable en vue d'une fonctionnalité correcte [16].

La spécificité principale du pouce, participant à cette capacité motrice, est son articulation basale unique TM. Elle est complexe et possède des singularités au niveau de sa localisation, sa forme articulaire, sa motricité, et de sa stabilité. Elle est indispensable dans le mécanisme de l'opposition permettant les mouvements de poigne et de serrage [7,9].

II.3.2 Situation

Au niveau de la main

L'articulation TM possède une orientation originale. Elle est localisée à la partie latérale et proximale de la main, à la base du pouce, dans un plan qui est oblique en avant et en bas d'une valeur de 45° [17]. Elle est intermédiaire entre le système articulaire carpien et les autres articulations du pouce.

Au niveau de la colonne du pouce

Elle fait partie de la colonne du pouce, ensemble d'éléments solidaires les uns des autres, dont elle est la clé [17]. L'origine proximale de la colonne du pouce se situe au niveau du carpe avec le scaphoïde et se prolonge dans l'ordre suivant : trapèze, premier métacarpien, première et deuxième phalange du pouce. Le scaphoïde n'est pas vraiment considéré comme une base solide, ce rôle de socle est préférentiellement attribué au trapèze [7]. L'articulation TM permet ainsi d'unir les os considérés comme fixes (scaphoïde et trapèze) au reste de la colonne osseuse mobile (métacarpien et phalanges du pouce). Entre ces composants, il existe donc des articulations qui se succèdent et interviennent dans les différents mouvements du pouce dont le mouvement d'opposition aux doigts longs.

La colonne ostéo-articulaire du pouce se distingue donc du reste de la main par sa longueur, possédant seulement deux phalanges, et sa position en un point plus proximal que les doigts longs. Elle possède à la fois une vaste amplitude de mouvement, liée à l'obliquité et à la situation proximale de la TM, ainsi que de la stabilité.

II.3.3 Ostéologie de l'articulation trapézométacarpienne

L'articulation TM possèdent deux surfaces articulaires, provenant pour l'une du trapèze et pour l'autre du premier métacarpien.

Trapèze

Le trapèze est l'os le plus radial de la deuxième rangée du carpe. Il est le trait d'union entre le scaphoïde, assurant sa stabilité mécanique, et la base métacarpienne participant à la mobilité de la colonne du pouce. Il est engagé avec plusieurs articulations carpo-métacarpiennes et également inter-carpiennes.

Sa face caudale participe à l'articulation TM et s'oriente dans un plan faisant un angle dièdre de 40° avec celui du reste du carpe [17]. Cette surface articulaire regarde en bas, en dehors et en avant. Elle a une morphologie particulière définie de la façon suivante : de forme quadrilatérale allongée transversalement, elle est dotée à la fois d'une courbure concave peu profonde transversalement ainsi qu'une courbure convexe plus marquée allant d'avant en arrière et dotée d'une crête saillante. Cette dernière, située sur la face palmaire du trapèze, la délimite de dehors en dedans et est définie comme étant le tubercule du trapèze [18].

Premier métacarpien

Ce dernier se différencie des autres métacarpiens de la main par sa morphologie, étant le plus trapu de tous. De plus, contrairement à la position des autres métacarpiens des doigts longs de la main, celui-ci est situé en avant, en dehors et en pronation. Cette orientation métacarpienne lui confère une position favorable afin de réaliser le mouvement d'opposition du pouce [17,18].

Il s'articule donc avec la face inférieure du trapèze par l'intermédiaire de sa face crâniale. Elle correspond à la facette articulaire de la base métacarpienne et est l'unique surface articulaire de cette dernière. Elle est inversement conformée à celle du trapèze et possède les caractéristiques suivantes : plus étendue que celle du trapèze, de forme triangulaire à base postérieure et à sommet antérieur correspondant au bec palmaire [7,9,17,18]. Cette proéminence osseuse se révèle être importante dans la compréhension de la biomécanique de la TM et elle est également mise en jeu dans la fracture de Bennett [7,9].

Ces deux surfaces articulaires, en inversement conformé, forment une articulation dite en selle, également nommée articulation à emboîtement réciproque ou bien à double courbure inversée [7,9,17–19].

II.3.4 Morphologie de la trapézométacarpienne

Articulation en selle

Ce type articulaire est une caractéristique propre au pouce lui permettant sa capacité d'opposabilité aux autres doigts longs de la main. Cette articulation, comparée à une selle de cheval, est dite biconcavo-convexe : elle se définit par une convexité transversale et une concavité allant d'avant en arrière au niveau de la base du premier métacarpien et inversement réciproque pour la surface articulaire du trapèze. Cette configuration osseuse lui offre à la fois de la stabilité et de la motricité [19].

Incongruité articulaire

L'inversement orienté de ces surfaces articulaires suppose que l'articulation TM est symétrique alors qu'en réalité elle ne l'est pas. En effet, il existe plusieurs éléments responsables d'une incongruence articulaire à l'origine d'une instabilité articulaire dans

certaines positions et mouvements articulaires.

Tout d'abord, l'articulation TM présente une différence de rayons de courbure entre ses deux surfaces articulaires. Elle est décrite par Kapandji comme étant en « selle de cheval » [20]. De plus, en raison de l'incurvation de la gorge de la TM et donc de la selle sur son axe longitudinal, elle est de même apparentée à une selle posée sur le dos d'un cheval scoliotique [21]. L'articulation est également plus évasée du côté radial et principalement située sur le versant palmaire. Elle présente un cartilage hyalin dont l'épaisseur est plus importante en avant que vers l'arrière. Ces caractéristiques associées à une congruence articulaire non-absolue, favorisent l'asymétrie articulaire et donc son instabilité. Elle est ainsi définie comme étant lâche, laxiste et instable. La coaptation articulaire, et donc la stabilité, dépendent des stabilisateurs statiques ligamentaires et dynamiques musculaires [7,9,19].

Degré de liberté articulaire

Une articulation en selle possède naturellement deux degrés de liberté. Composée de deux axes de rotation, elle offre des mouvements en flexion et extension ainsi qu'en abduction et adduction. Cependant, l'articulation TM possède un troisième degré de liberté rendant possible un troisième axe de mobilité en rotation, permettant ainsi un mouvement en circumduction et en opposition du pouce aux doigts longs [17–19]. C'est une mobilité articulaire plus vaste offrant la capacité de préhension [1].

Le troisième degré de liberté est permis par une combinaison d'éléments. La position du pouce et de son articulation TM orientée à 40° par rapport aux trois plans anatomiques (*annexe I)*, favorisent cette capacité motrice [1]. L'absence d'homogénéité de l'épaisseur cartilagineuse influence de même les capacités motrices puisque celle-ci tend à minorer l'incongruence articulaire lors de la rotation axiale [3] favorisant ainsi la stabilité articulaire. La semi-contrainte, l'incongruence relative articulaire, l'incurvation de la gorge, la capsule articulaire sont également des éléments qui participent à la possibilité d'un troisième degré de liberté [19]. L'articulation TM est ainsi dotée d'une grande mobilité tout en sacrifiant en partie sa stabilité.

II.3.5 Moyens d'union

Capsule articulaire

Elle est significativement lâche, souple et insérée à distance de l'articulation TM. Elle est également doublée intérieurement par une synoviale lâche [18]. Ses caractéristiques permettent des mouvements de grandes amplitudes et favorisent le troisième degré en rotation axiale [19].

Appareil ligamentaire

Doté d'un rôle mécanique permettant de stabiliser l'articulation TM lors des mouvements du pouce, il est indispensable au fonctionnement articulaire avec une organisation qui assure à la fois de la mobilité et de la stabilité, de la façon suivante : conduit le mouvement et permet par les différentes tensions ligamentaires d'assurer la coaptation articulaire selon les positions [7,9]. De plus, la présence de mécanorécepteurs dans certaines structures ligamentaires [16,22] suggèrent l'existence d'une fonction proprioceptive fondamentale, décrite ultérieurement dans ce dossier (*cf. II.6.2. Proprioception de l'articulation trapézométacarpienne*).

D'après une étude réalisée par Bettinger et al. [23], 16 ligaments existent au niveau de l'articulation trapézométacarpienne, inter-carpienne (avec le trapèze) et inter-métacarpienne (avec le premier métacarpien). Plus récemment, Ladd et al.[24] ont montré qu'il existe sept ligaments principaux parmi les 16 dont deux palmaires distincts, trois dorsaux proches et deux inter-métacarpiens également distincts.

- Ligaments palmaires

Le ligament oblique antérieur est particulièrement fin, mince, fragile et faible par rapport aux ligaments dorsaux [9]. Anciennement appelé ligament du bec palmaire, il est tendu de la base ulnaire du métacarpe du pouce, ou bec palmaire, jusqu'au trapèze à l'extérieur de son tubercule palmaire. Doté de fibres intra-articulaires obliques, il a une action de protection vis-à-vis de la subluxation palmaire trapézométacarpienne [19]. D'après Ladd et al. [24], il ne possède pas de structure collagène apparente, mais plutôt du tissu conjonctif désorganisé le définissant plus comme une structure capsulaire au lieu de ligamentaire.

Le ligament collatéral ulnaire est plus superficiel et ulnaire que le ligament oblique antérieur. Il part de la base ulnaire métacarpienne jusqu'au sillon palmaire du trapèze [19].

- Ligaments dorsaux

Parfois nommé complexe deltoïde, le complexe ligamentaire dorsal est composé du ligament dorso-radial, oblique postérieur et dorso-central (positionné entre les deux premiers). Bettinger et al.[23] ont montré que les ligaments dorsaux forment le complexe ligamentaire le plus fort et rigide permettant la stabilité de l'articulation TM. Il s'étend du tubercule dorsal du trapèze jusqu'au niveau radial de la base métacarpienne et est la principale contrainte à la luxation dorsale [9]. Tant que son intégrité est assurée, le mouvement d'opposition du pouce est possible [7].

Plus précisément, le ligament dorso-radial est le plus long et le plus puissant du complexe [7,9]. Il est longitudinal et part de la base dorso-radiale du premier métacarpe et rejoint le tubercule radial du trapèze. Son insertion métacarpienne est proche de celle du tendon du long abducteur du pouce. Cette insertion tendineuse est plus latérale et superficielle par rapport à celle ligamentaire et chevauche donc partiellement le ligament dorso-radial. Le tendon du long abducteur du pouce est donc un renfort pour ce ligament [19]. Le ligament dorso-central, le plus court et épais qui couvre l'articulation, part du centre du tubercule dorsal du trapèze vers le bord dorsal et central du premier métacarpien. Le ligament oblique postérieur possède l'insertion la plus large au niveau de la base métacarpienne et rejoint le bord dorso-ulnaire du trapèze [17,19].

- Ligaments inter-métacarpiens

Ces ligaments sont comparés à un trousseau fibreux, épais et court. Situés pour l'un du côté palmaire, pour l'autre du côté dorsal leurs insertions respectives sont les suivantes : base ulnaire palmaire du métacarpe du pouce jusqu'à la base radiale palmaire métacarpienne de l'index et base ulnaire dorsale jusqu'au tubercule dorso-radial du métacarpe de l'index [19]. Ils participent tous les deux à la stabilisation du métacarpe du pouce en préservant son contact articulaire avec le métacarpe de l'index quel que soit l'état ligamentaire des complexes dorsal et palmaire. Tant qu'ils sont intègres, l'articulation inter-métacarpienne reste intacte[19].

II.4 Biomécanique de l'articulation trapézométacarpienne

II.4.1 Modélisation de la trapézométacarpienne

Pour comprendre cette mobilité à trois degrés, Komatsu et al.[19] utilisent un modèle de charnières décalées. Les deux surfaces articulaires de la TM sont comparées à deux joints de charnières séparées. Elles ont un degré pour la flexion et l'extension et un autre pour l'adduction et l'abduction. Ils considèrent que lorsque les deux charnières fonctionnent simultanément toutes ces mobilités sont possibles. Au contraire, si elles sont placées perpendiculairement aux plans anatomiques, les conditions ne permettent pas l'existence d'un troisième axe de rotation. Par conséquent les rotations axiales ne sont pas réalisables. Une articulation en selle n'a donc pas de mobilité vers la pronation ou la supination. Cependant, l'incongruence articulaire décale les mouvements des charnières de la TM par rapport aux plans anatomiques. De ce fait, l'axe de rotation n'est pas perpendiculaire aux plans offrant un troisième degré de mobilité en rotation axiale.

Néanmoins, cet axe de rotation n'est ni contrôlable, ni indépendant. C'est la raison pour laquelle la pronation et la supination sont des rotations axiales passives automatiques, respectivement lors de la flexion et lors de l'extension trapézométacarpienne [7,9,17,19,21].

II.4.2 Kinésiologie de la trapézométacarpienne

Mouvements analytiques : définitions et nomenclatures

Les trois degrés de liberté permettent donc des mouvements en flexion et extension, abduction et adduction ainsi qu'en rotation axiale (pronation et supination). Les axes de la TM n'étant pas confondus avec les plans anatomiques classiques de référence, les déplacements du premier métacarpien ne le sont pas non plus. En effet, les plans de mobilité ne sont pas anatomiques mais fonctionnels [25].

Les courbures spécifiques de chaque surface articulaire et leur emboîtement partiel l'une à l'autre permettent ces différents mouvements. D'une part, l'assemblage entre la concavité trapézienne et la convexité métacarpienne induit la mobilité en abduction et adduction selon un plan antéropostérieur (sagittal). D'autre part, celle entre la convexité trapézienne et la concavité métacarpienne correspondante permet les mouvements en flexion et extension

selon un plan frontal, sans oublier les rotations axiales automatiques (pronation et supination) qui sont associées [26].

Les références étant variables selon les auteurs, certaines mobilités ont des nomenclatures différentes ce qui complexifie la compréhension de la biomécanique de la trapézométacarpienne. Afin d'éviter toutes confusions, les mouvements de l'articulation TM considérés dans ce mémoire sont représentés en (*annexe II)* et leurs valeurs moyennes d'angulation en (*annexe III)*.

Positions

La géométrie unique de cette selle trapézométacarpienne offre donc une mobilité multiplanaire. En plus des mouvements analytiques, il existe des positions différentes au repos, en abduction radiale, en circumduction ou encore en opposition (*annexe IV)*. Elles découlent d'une combinaison de mouvements analytiques. Cette motricité multiplanaire unique permet également la prise de finesse et celle de force [7,9,12,26].

- Position de repos

La position de la colonne du pouce est telle que son activité musculaire est nulle, son appareil ligamentaire est détendu et son jeu mécanique est au maximum. Le pouce est porté à 40° en avant et 30° en dehors par rapport au plan de référence anatomique [9,26].

- Position en abduction fonctionnelle

Kapandji décrivait l'abduction de la trapézométacarpienne comme étant l'écartement du premier métacarpien par rapport au métacarpe de l'index [25]. Actuellement, des auteurs comme Edmunds [7,9], définissent ce mouvement comme étant une abduction radiale et fonctionnelle dans le plan de la main ce qui la différencie de la définition actuelle de l'abduction. Elle est parfois nommée la position de l'auto-stoppeur [7,9].

Contrairement à la position de l'articulation TM en opposition du pouce, les positions de repos et d'abduction fonctionnelle sont caractérisées par leur laxisme et incongruence articulaire. Elles ont alors un risque de subluxation trapézométacarpienne par le désengagement du bec palmaire vis-à-vis du tubercule palmaire du trapèze. La position est

d'autant plus instable au repos puisque les complexes ligamentaires palmaire et dorsal sont tous deux détendus, alors que le ligament oblique antérieur est tout de même tendu en abduction radiale fonctionnelle [7,9].

II.4.3 Système musculo-tendineux

Eléments en présence : un haubanage musculaire

Le système musculo-tendineux de l'articulation TM est composé de nombreux groupes musculaires aux fonctions variées et formant un véritable haubanage musculaire. La colonne du pouce associée à son système musculaire et ligamentaire peut être comparée à un pylône dont la base est l'articulation TM. Les muscles thénariens ont un rôle de hauban musculaire et permettent d'orienter dans toutes les directions de l'espace ce pylône. Ils ont une fonction motrice mais également stabilisatrice par la coaptation articulaire en toutes positions de la TM. Tous les muscles du pouce permettent donc, par leur activation successive et/ou synergique, l'élaboration d'un mouvement fluide et harmonieux dans les trois plans de l'espace et assurent une stabilité [7,9].

Muscles extrinsèques et intrinsèques du pouce

Les muscles du pouce sont soit extrinsèques comme le long abducteur, le court extenseur, le long extenseur et le long fléchisseur du pouce, soit intrinsèques avec l'opposant, le court abducteur, le court fléchisseur, l'adducteur, le premier interosseux dorsal ainsi que le premier interosseux palmaire qui est inconstant [27]. Par leurs insertions directement sur le premier métacarpien et leur proximité avec l'articulation TM, les muscles suivants ont chacun un rôle prédominant dans la capacité fonctionnelle du pouce : long abducteur du pouce, opposant du pouce et premier interosseux dorsal. Une activité musculaire en tant que stabilisateur articulaire est privilégiée du fait de leur proximité avec l'articulation TM, contrairement aux autres muscles ayant un bras de levier plus long favorisant donc une action mobilisatrice [28].

- Long abducteur du pouce

Il participe à la stabilité de la trapézométacarpienne par son insertion basale d'autant plus qu'il renforce le ligament dorso-radial [19].

- Opposant du pouce

Son insertion le long du bord latéral du premier métacarpien lui donne une action unique sur ce dernier au niveau de l'articulation TM. Il la recouvre en avant ce qui permet de relier la partie latérale du carpe au premier métacarpien. Son activité musculaire amène en flexion, abduction et pronation le métacarpien du pouce en le rapprochant de l'axe de la main. Il participe ainsi à la préhension de finesse et de force [18,26].

- Premier interosseux dorsal

Par ses insertions supérieures, un de ses deux faisceaux s'insère le long de la partie postérieure du bord médial du premier métacarpien et le deuxième le long du bord latéral du second métacarpien. Son action musculaire permet de rapprocher le métacarpien du pouce de l'axe de la main [18]. En synergie avec l'opposant du pouce, ils ont un rôle primordial dans la stabilisation de la trapézométacarpienne [28]. Leur activité musculaire permet de contrôler la rotation du premier métacarpien et d'assurer le maintien dorso-radial de la trapézométacarpienne [26,28–30].

II.4.4 Préhension : mobilité et stabilité de la trapézométacarpienne

Définition

La faculté de préhension représente l'essentiel de la valeur fonctionnelle de la main puisqu'elle permet à l'Homme de réaliser de nombreuses actions. Elle dépend à la fois de la motricité multiplanaire et de la stabilité de l'articulation TM. Cette dernière est liée en partie aux différentes tensions ligamentaires, d'autant plus présentent en pronation, rendant possible le mouvement d'opposition [9,16,17].

La préhension est une capacité multiprise pour laquelle il existe deux variantes : prise de force (poigne) et de finesse (serrage). La préhension en finesse, pour se saisir de petits objets, est obtenue par une succession de mouvements du pouce comparable à un mouvement en pince. Elle est caractérisée par l'orientation de la pulpe du pouce et la capacité d'opposer son extrémité distale à celle d'un autre doigt. Il existe plusieurs types de pince, entre le pouce et les doigts longs, appelées pinces pollicidigitales. La préhension de force, pour des objets plus lourds ou larges, est obtenue de la même manière. Cependant, le

mouvement ressemble à une poigne, et non à une pince, avec la pulpe du pouce préférentiellement tournée vers le plan de la paume. L'une comme l'autre sont totalement dépendantes de la capacité d'opposition de la trapézométacarpienne qui permet la tenue de la prise [7,9].

Dans une moindre mesure la contre-opposition, geste de préparation à la prise ou au lâchage de celle-ci, est également importante pour la préhension avec des risques de handicap en cas d'incapacité [26].

Mobilités articulaires

L'opposition du pouce est un mouvement global composé de plusieurs mobilités analytiques ayant comme finalité de placer le pouce en appui face au contre-appui des doigts longs [7,9,19,26]. L'opposition trapézométacarpienne est initiée par le mouvement d'abduction suivi de l'association des trois composantes suivantes : flexion, adduction et pronation. Cette dernière permet d'opposer et d'orienter la pulpe du pouce vers les extrémités distales des doigts longs dans le cas des prises en finesse, ou vers la paume de la main pour les prises en force. La préhension est donc intimement liée à la rotation axiale passive [19]. La contre-opposition du pouce associe au contraire une composante d'extension, d'abduction et de supination trapézométacarpienne [26].

Rôle de l'appareil ligamentaire : stabilité passive

Le système ligamentaire assure la stabilité statique lors des mouvements participant à la capacité de préhension : pincer et saisir [19]. Historiquement, le ligament oblique antérieur était considéré comme le stabilisateur articulaire le plus important de la TM. Cependant plusieurs études, dont certaines cadavériques, ont ébranlé cette théorie. Il semble de plus en plus évident que ce rôle serait plus justement attribué au complexe ligamentaire dorsal [7,9,19].

Ladd et al.[24] ont mis en évidence l'épaisseur plus importante du complexe ligamentaire dorsal vis-à-vis de celui du côté palmaire. Dans une même logique, Zhang et al.[31] montrent une plus grande cohérence entre la localisation et le calibre des ligaments composants le complexe ligamentaire dorsal dans son rôle de stabilisateur que ceux du complexe

ligamentaire palmaire. De plus, la seule position de l'articulation TM pour laquelle le ligament oblique antérieur est tendu est l'abduction radiale fonctionnelle contrairement au complexe ligamentaire dorsal [7,9]. Ce ligament palmaire n'a donc aucune action stabilisatrice pour les autres positions de la TM y compris celle en opposition. Par conséquent lors de la préhension, il ne joue aucun rôle dans la stabilité de l'articulation TM et ne participe donc pas à la prévention de la subluxation dorsale [7,9,19,24,31].

De ce fait, le complexe ligamentaire dorsal est de plus en plus considéré comme la clé de la stabilisation trapézométacarpienne. Il a un rôle très important lors de l'opposition du pouce (pinces de force et de finesse) et représente la principale contrainte face à la luxation trapézométacarpienne dorsale [7,9,19]. Il est décrit par Edmunds [7,9] comme étant l'ensemble ligamentaire trapézométacarpien le plus fort, épais, large, et rigide.

Couple de forces dynamiques : complexe ligamentaire dorsal – bec palmaire [7,9]

Lors de la phase finale de l'opposition un mécanisme primordial, appelée « *screw home torque rotation* » dans la littérature anglophone, se produit au niveau de l'articulation TM. Cette phase correspond à la rotation et au verrouillage du bec palmaire du métacarpien du pouce dans le recoin palmaire du trapèze. Intrinsèquement instable dans toutes les autres positions articulaires, ce verrouillage en phase finale de l'opposition offre la stabilité articulaire indispensable à l'articulation TM lors de la préhension. Ainsi, l'articulation passe d'une position incongruente et lâche à une position congruente dotée d'une stabilité dite rigide. Cette adaptation est exclusivement possible du fait de la morphologie de la TM et de sa selle scoliotique. La phase finale de l'opposition, qu'elle soit active ou passive, est considérée par Edmunds comme la clé de la stabilité trapézométacarpienne et la seule position pour laquelle cette articulation est stable.

Le verrouillage, qui offre une congruence articulaire étroite, est induit par la formation d'un couple de forces dynamiques. Le couple se définit par une combinaison de tension sur le complexe ligamentaire dorsal et le verrouillage osseux entre le trapèze et le bec palmaire permis par la situation en porte-à-faux de ce dernier dans le recoin du trapèze (zone de pivotement). Le bec palmaire est alors soumis à la tension du complexe ligamentaire dorsal permettant le couple de rotation et l'obtention du verrouillage.

Par l'intermédiaire des muscles moteurs de l'opposition, ce couple de forces dynamiques dirige la phase finale de l'opposition. Dans un premier temps, le long abducteur du pouce écarte le métacarpe du pouce depuis la position anatomique tout en le stabilisant et permet d'amorcer l'opposition. Le court abducteur amène le métacarpe du pouce en opposition en imposant une composante de flexion au niveau de l'articulation TM. Puis l'opposant du pouce associe à la flexion trapézométacarpienne sa rotation axiale automatique en pronation pour permettre également le pivot du bec palmaire dans le recoin. Par ailleurs, l'action musculaire synchrone du court fléchisseur et de l'adducteur du pouce aidés du long fléchisseur du pouce compressent activement l'articulation TM. Sous cette tension en compression, le complexe ligamentaire dorsal se resserre et devient plus court et oblique. Il fournit alors par sa tension, aussi bien en actif qu'en passif, la compression nécessaire pour enfoncer le bec palmaire au niveau du recoin et permettre le couple de rotation. Ce mécanisme conduisant alors à la conversion de l'instabilité à la stabilité articulaire TM.

Ce couple de forces dynamiques représente un support contre les puissantes forces de compression et de cisaillement qui s'exercent sur l'articulation TM lors de la préhension. Le complexe ligamentaire dorsal est sollicité pour lutter contre ces forces en évitant le désengagement du bec palmaire par une action compressive ainsi que la subluxation dorsale de la base métacarpienne.

II.5 Répercussions de la fracture de Bennett

En lien avec sa localisation, la fracture de Bennett est responsable de plusieurs modifications au niveau de la main. Lorsque le patient est pris en charge par le masso-kinésithérapeute, il peut constater les éléments suivants.

II.5.1 Fermeture de la 1ère commissure du pouce

A court terme elle est active, avec un risque que cet espace interosseux se rétracte davantage passivement et préférentiellement au niveau de ses parties molles à moyen et long terme. Elle est liée d'une part à l'atteinte articulaire de la TM à la suite de la fracture et de la subluxation qui sont responsables d'une rétraction capsulo-ligamentaire, et d'autre part à la rétraction musculaire de l'adducteur du pouce qui peut engendrer une rétraction ligamentaire [20]. Dans ces conditions, l'intégrité de la commissure et donc son

fonctionnement sont altérés [20]: la qualité de la motricité multiplanaire de l'articulation TM est compromise [2,32]. Les traitements chirurgical et orthopédique agissent en amont de la rééducation pour éviter la fermeture. Cependant les différentes tensions tissulaires et musculaires, liées aux techniques articulaires et musculaires en masso-kinésithérapie, tendent à faire persister cette tendance. Ces raisons justifient une vigilance accrue et un travail précis vis-à-vis de cet espace [2].

II.5.2 Raideurs

Le trait de fracture se situe au niveau du bec palmaire. Ce facteur peut compromettre le verrouillage osseux, et donc la stabilité articulaire, lors de la phase finale de l'opposition. Le résultat du couple de forces dynamiques est alors compromis par une altération de la capacité de rotation du bec palmaire dans le recoin du trapèze [7,9]. Une réduction articulaire de qualité permet de rétablir l'intégrité de l'interligne de la trapézométacarpienne. Elle est indispensable au fonctionnement du pivot articulaire [32], pourtant un déplacement, bien que rare, peut exister mettant de même en péril ce mécanisme [1,8,13]. L'activité musculaire environnante du premier métacarpien peut générer ce déplacement [1,8] et fixer des déformations dans le cas d'un traitement insuffisant, inadapté ou non-précautionneux [1,3,8].

Ce même mécanisme de pivot, entre le bec palmaire et le recoin du trapèze, est également compromis par le traitement orthopédique. Il est à l'origine des enraidissements au niveau de plusieurs structures telles que ligamentaires, articulaires et tissulaires limitants globalement le jeu articulaire de la trapézométacarpienne [2]. La prise en charge en masso-kinésithérapie se doit d'être la plus précoce possible, en fonction des délais de consolidations (stabilité clinique), afin de diminuer ces raideurs et de permettre une récupération fonctionnelle dans toutes les amplitudes de la TM.

II.5.3 Perte de la force musculaire

Le patient a une force musculaire globalement inférieure au niveau de sa main atteinte par rapport à celle controlatérale. Cette perte de force est liée au traumatisme et aux différents traitements (chirurgical et orthopédique). Par conséquent une altération de la qualité fonctionnelle de la main atteinte est observée avec une diminution de la force musculaire

lors de la préhension, tout aussi bien en finesse qu'en force [4].

En répercussion à cette diminution, la tension sur le complexe ligamentaire dorsal varie en qualité. Ce dernier ne subit pas les mêmes contraintes musculaires en compression à l'origine de son raccourcissement et resserrement. Le complexe ligamentaire dorsal, permettant dans des conditions optimales le contact entre le bec palmaire et le trapèze, ne peut agir. A défaut d'une contraction musculaire de qualité, le verrouillage osseux est donc de nouveau remis en question avec un risque de désengagement du bec palmaire. De plus, le manque de compression ligamentaire entraîne également un risque de subluxation dorsale de la base métacarpienne, risque d'autant plus grave que ce type de subluxation s'est produit lors du traumatisme [7,9].

II.5.4 Atteintes ligamentaires ou ostéochondrales associées

Une vigilance toute particulière est décernée aux lésions associées qui peuvent être ligamentaires ou ostéochondrales. Elles peuvent passer inaperçues lors du traitement chirurgical, ne représentant qu'une faible part des fractures de Bennett, cependant leurs conséquences se révèlent être problématiques pendant la rééducation avec l'apparition de complications à long terme comme le rétrécissement de la première commissure du pouce ou le développement précoce de l'arthrose. Ces éléments altèrent la fonctionnalité du pouce, raison pour laquelle il faut y prêter une attention particulière lors de la rééducation [2].

Dans le cas de traitements chirurgicaux associés à un contrôle arthroscopique, ces atteintes sont traitées en même temps que la fracture, la méthode arthroscopique offrant une visibilité et une capacité de réparation de ces lésions [4,14,15].

II.5.5 Altération du couple de forces dynamiques

Le mécanisme lié au couple de forces dynamiques (phase finale de l'opposition) peut ainsi être compromis par l'interligne articulaire modifiée, l'enraidissement des structures, la perte de force musculaire ou encore l'atteinte ligamentaire. Ces éléments peuvent détériorer l'action du complexe ligamentaire dorsal sur le bec palmaire avec un verrouillage osseux (bec palmaire – trapèze) compromis. Par conséquent le mécanisme indispensable à la capacité de préhension, qui offre une stabilité rigide à l'articulation TM en prise de force ou de finesse,

est altéré [7,9].

En répercussion, la qualité des activités de la vie quotidienne du patient est diminuée et est associée à une sensation d'instabilité décrite par le patient, s'apparentant à une gêne au niveau du traumatisme. Cette sensation est liée à l'incongruence articulaire et à la laxité non corrigées par le couple de forces dynamiques : la congruence articulaire permettant une stabilité en compression et la contention ligamentaire offrant une stabilité en traction [16].

II.5.6 Douleurs

Le patient peut souffrir de douleurs au niveau de la base du premier métacarpien. Elles sont souvent associées aux pertes de force musculaires, aux déplacements articulaires et diverses tensions tissulaires et ligamentaires.

II.5.7 Complications

A la suite d'une fracture de Bennett, il existe des risques de complications à moyen et long terme. Bien que peu fréquentes, elles ne sont pas négligeables car leurs conséquences peuvent être handicapantes pour le patient. La dégénérescence pré-arthrosique peut se développer à la suite de la diminution des rapports articulaires, augmentant les pressions unitaires sur certaines zones du cartilage. La rhizarthrose est responsable de douleurs communément associées à une atrophie de la loge thénarienne avec une tendance à la subluxation latérale de la trapézométacarpienne [27].

II.6 Fondements de la rééducation : la récupération de la stabilité

II.6.1 Articulation fonctionnelle et stable sous contraintes

Une étude biomécanique associée à une analyse tridimensionnelle, réalisée par Cooney et Chao [33], a permis de mettre en évidence les forces auxquelles l'articulation TM est soumise lors de la préhension : en compression axiale ou dorsale, en contrainte radio-palmaire (latérale) ou encore en rotation axiale. Les forces et contraintes sont bien plus importantes en proximal, au niveau de la base métacarpienne, qu'en distal. Elles sont plus contraignantes et puissantes lors de la prise de force (poigne) pouvant atteindre une valeur de 120 kg dans l'articulation TM, sachant qu'une force de déformation pour un Homme est d'une valeur de 70 kg [9]. En outre lors de la préhension, les forces de compression transférées sur

l'articulation TM se traduisent par des translations du métacarpe du pouce sur le trapèze, de telle façon qu'elles sont localisées principalement dans la région palmaire et ulnaire du trapèze. Ces éléments expliquent une tendance à la subluxation dorso-radiale du métacarpe, justement observée à la suite d'une fracture de Bennett [16].

Les forces et contraintes en préhension représentent donc un risque permanent pour la stabilité articulaire TM au vue de son implication constante dans les tâches fonctionnelles [7,9,19]. Sa stabilité est assurée par le mécanisme en phase finale de l'opposition avec d'une part la stabilité statique liée à l'action du système ligamentaire dorsal, et d'autre part la stabilité dynamique par des contractions musculaires, assurant ainsi à elles deux la congruence articulaire par compression [7,9].

De plus l'existence d'une fonction sensorimotrice trapézométacarpienne, qui participerait également à la stabilité de cette dernière, est suggérée et impliquée par la présence d'une innervation au niveau de l'articulation TM [16,22,34,35].

II.6.2 Proprioception de l'articulation trapézométacarpienne

Une étude de Hagert et al. [16] suppose l'existence d'une fonction proprioceptive neuromusculaire trapézométacarpienne et donc d'un système sensorimoteur. La compréhension de la proprioception est alors indispensable afin de rééduquer convenablement les blessures au niveau de la TM comme celle de la fracture de Bennett.

Définition : la proprioception [34]

C'est une fonction sensorimotrice, à la fois consciente et inconsciente, qui influence : la posture, l'équilibre, la coordination audiovisuelle-motrice et la stabilité articulaire. Elle regroupe synthétiquement trois sens : la kinesthésie et la statesthésie appréciées et contrôlées consciemment, et le contrôle neuromusculaire qui est lui inconscient. La kinesthésie est influencée principalement par l'action des fuseaux neuromusculaires et permet de percevoir les mouvements au niveau d'une articulation ou d'un membre. La statesthésie est quant à elle influencée par la commande et le conditionnement musculaire et permet de reproduire avec précision, en actif ou en passif, une position articulaire déterminée avec ou sans afférences visuelles.

Innervation sensorielle : les mécanorécepteurs

La stabilité proprioceptive neuromusculaire inconsciente dépend d'informations afférentes qui sont liées à la présence et à l'intégrité des terminaisons nerveuses sensorielles des ligaments, appelées mécanorécepteurs. Ce sont des organes sensoriels terminaux, au sein des ligaments et des capsules articulaires, capables de détecter des stimuli mécaniques, offrant ainsi une fonction proprioceptive aux structures qui en sont dotées. Il en existe de trois types (*annexe V*) : les corpuscules de Ruffini, de Pacini et les organes tendineux de Golgi. Ils possèdent des caractéristiques propres donnant ainsi une fonction spécifique aux structures les contenant [16,22,34,35].

Ils sont à l'origine d'excitations neuronales (*annexe VI*) qui fournissent une appréciation consciente et inconsciente des diverses contraintes auxquelles sont soumises les structures avoisinantes par des réflexes spinaux et supra-spinaux [35]. Les premiers sont monosynaptiques et entraînent une stabilité immédiate de l'articulation offrant un contrôle musculaire rapide. Les suivants sont poly-synaptiques avec un afflux neuromusculaire d'ordre supérieur dans le cervelet et le cerveau impliquant une planification, une prévision et l'exécution d'un contrôle conjoint [34,35].

Fonction proprioceptive inconsciente de l'articulation trapézométacarpienne

Une étude cadavérique a été mise en place dans l'intention de détecter la présence de mécanorécepteurs par immunohistochimie au niveau de l'articulation TM et ainsi mettre en évidence l'existence de sa fonction proprioceptive inconsciente [16,22]. Dix mains ont été étudiées sur lesquelles ont été prélevés systématiquement en entier cinq ligaments identiques appartenant aux complexes ligamentaires palmaire et dorsal trapézométacarpiens. Des corpuscules de Pacini et de Ruffini ont tous les deux été identifiés au niveau du complexe ligamentaire dorsal de chacune des dix mains. Les corpuscules de Ruffini sont prédominants, voir abondants, au niveau du complexe ligamentaire dorsal de l'articulation TM [16], même prédominance retrouvée au niveau de l'articulation du poignet [34] permettant leur comparaison vis-à-vis de la proprioception inconsciente. Ces résultats suggèrent que ce complexe ligamentaire est bien doté d'un rôle dans la fonction neuromusculaire et proprioceptive de l'articulation TM en assurant une vigilance lors des

mouvements et dans certaines positions articulaires [16,22]. Leur densité est bien plus riche à proximité des attaches osseuses ligamentaires mobiles, d'autant plus au niveau des insertions métacarpiennes[16,22]. Cette disposition leur permet de surveiller la tension et la force appliquées aux ligaments auxquels ils appartiennent [35]. En revanche, les ligaments du complexe palmaire sont dépourvus de mécanorécepteurs, ou leur présence se fait très rare, parmi les mains cadavériques étudiées [16].

Cette dissemblance met en avant le rôle de stabilisateur primaire du complexe ligamentaire dorsal de la trapézométacarpienne, d'un point de vue biomécanique et sensoriel (proprioceptif), par rapport aux ligaments palmaires [16] ce qui implique une fonction différentielle des ligaments de l'articulation TM dans le maintien de la stabilité. Ces observations sont en corrélation avec les différences anatomiques et physiologiques remarquées précédemment entre le complexe ligamentaire dorsal et palmaire.

II.6.3 Rééducation proprioceptive : enjeux et objectifs

Enjeu de la réadaptation de la fonction sensorimotrice

Le complexe ligamentaire dorsal, clé de la stabilité [7,9], a donc un rôle dans la fonction neuromusculaire proprioceptive, par la présence de ses terminaisons nerveuses sensorielles, renforçant son action et son statut de stabilisateur primaire [22]. De ce fait, sa présence et son intégrité sont indispensables au bon fonctionnement trapézométacarpien qui dépend de la qualité de la stabilité et de la mobilité articulaire TM. Il importe donc de réadapter la fonction sensorimotrice de l'articulation TM à la suite d'une fracture de Bennett puisque le traumatisme et les traitements (chirurgical et orthopédique) peuvent avoir des répercussions (cf. *II.5. Répercussions de la fracture de Bennett*) compromettant l'action et le rôle de stabilisateur du complexe ligamentaire dorsal ainsi que la fonction sensorimotrice de l'articulation TM.

Le traitement orthopédique représente une part importante de la diminution de la qualité proprioceptive trapézométacarpienne : Roll et al. [36] ont montré que cinq jours d'immobilisation de la main suffisent pour porter des modifications au niveau des réseaux cérébraux liés à la fonction sensorimotrice. Pour réaliser cette étude clinique, ils ont immobilisé les mains de sujets sains en utilisant des attelles associées ou non à des mini-

vibrateurs. Ces derniers offraient aux patients un retour afférent proprioceptif identique à celui renvoyé par un mouvement réel. Ce traitement proprioceptif préventif a permis de mettre en évidence l'altération significative en cinq jours du réseau sensorimoteur de sujets non traités par mini-vibrateurs et la préservation de ceux équipés d'attelle avec mini-vibrateurs de telle façon que les mini-vibrateurs ont guidés la plasticité corticale. Ils ont de la même façon montré les effets d'une action préventive proprioceptive pendant une immobilisation stricte au niveau des articulations de la main.

A la suite d'une immobilisation, la fonction sensorielle ligamentaire est donc modifiée puisqu'elle supprime d'une part l'excitation neurale des mécanorécepteurs et d'autre part les informations nerveuses afférentes induisant normalement une modification de la fonction musculaire [34]. Ce manque d'excitabilité associé à la diminution de la force musculaire de la main du côté atteint a également des répercussions sur le contrôle neuromusculaire avec une diminution de la qualité de la réponse musculaire (réflexe spinal). La proprioception consciente est également touchée par le manque d'excitabilité des fuseaux neuromusculaires et d'afférences visuelles, avec comme résultat une appréciation consciente réduite de l'articulation [34].

Cette association d'éléments implique une altération de la fonction sensorimotrice de l'articulation TM avec une diminution de la stabilité articulaire associée à des retentissements fonctionnels. Comme pour le genou, l'épaule, la cheville et également le poignet [16,34,35], cela suggère qu'au niveau de l'articulation TM une fonction sensorimotrice intacte est importante pour le maintien de la stabilité, et donc de la fonctionnalité. Il est indispensable de s'assurer de l'intégrité du complexe ligamentaire dorsal à la suite d'une fracture de Bennett et d'assimiler un travail de la fonction sensorimotrice (consciente et inconsciente) lors de la rééducation, d'autant plus qu'il participe à maintenir la congruence articulaire mise à mal par la subluxation dorso-radiale lors du traumatisme.

<u>Rééducation proprioceptive consciente et inconsciente</u>

Dans le cas de l'articulation du poignet, Hagert et al. [34] ont mis en place un tableau de rééducation (*annexe VII*) dans lequel sont reprises toutes les techniques utiles à une rééducation proprioceptive consciente et inconsciente. Les principes de ce plan de

rééducation pour l'articulation du poignet peuvent être adaptés à l'articulation TM et aux objectifs spécifiques suite à une fracture de Bennett, afin d'évaluer les retentissements des exercices proprioceptifs sur la récupération fonctionnelle de cette articulation. Il est notamment conseillé d'utiliser la compression active musculaire afin de compenser un manque d'action compressive ligamentaire. Cette indication est applicable au niveau du complexe ligamentaire dorsal, néanmoins l'activité musculaire prescrite doit être réfléchie et précautionneuse, en évitant toutes activités se révélant néfastes pour l'articulation et en favorisant celles qui la protègent [7,9]. Il faut privilégier l'activité neuromusculaire de muscles sélectionnés plutôt qu'un renforcement généralisé.

Contrôle neuromusculaire : le premier interosseux dorsal

Le contrôle neuromusculaire d'une articulation, associé à la proprioception, permet de façon inconsciente d'assurer une posture adéquate en maintenant la stabilité et l'équilibre articulaire [37]. Il comprend le contrôle anticipé des muscles autour de cette articulation, mécanisme appelé « *feed-forward* », qui est principalement lié aux signaux afférents des mécanorécepteurs localisés dans les ligaments et les capsules articulaires [35]. Les techniques neuromusculaires en rééducation proprioceptive inconsciente doivent ainsi nous permettre de réduire le dysfonctionnement mais également la douleur au niveau de l'articulation TM blessée, ses effets ayant été prouvés sur d'autres articulations comme l'épaule ou le genou [29].

Au niveau de l'articulation TM, le muscle ciblé est le premier interosseux dorsal. Son rôle en tant que stabilisateur dynamique de l'articulation TM a été mis en évidence par Mc Gee et al. [29]. L'étude a permis de montrer, dans des mains en bonne santé, qu'une contraction du premier interosseux dorsal entraînait une réduction radiologique de la subluxation radiale du premier métacarpien. La subluxation dorso-radiale, spécificité de la fracture de Bennett, n'a pas pu être testée dans cette étude, car aucune méthode normalisée dans la littérature n'existe concernant la quantification radiographique. Cependant, la subluxation dorsale étant une composante de la subluxation dorso-radiale, le travail neuromusculaire du premier interosseux dorsal dans la rééducation proprioceptive est tout de même intéressant à la suite d'une fracture de Bennett.

Une amélioration du rôle du premier interosseux dorsal et de sa réactivité permettent donc de lutter contre les contraintes articulaires sur la TM et de favoriser le maintien de la congruence articulaire lors des prises de force et de finesse [29,30]. La mise en place d'exercices neuromusculaires du premier interosseux dorsal, stabilisateur de la trapézométacarpienne, permet donc d'améliorer la fonction sensorimotrice trapézométacarpienne.

Rétablir l'équilibre musculaire: le couple musculaire stabilisateur

La co-contraction musculaire, de muscles agoniste et antagoniste autour d'une articulation, provient d'une protection réflexe qui permet de créer une raideur articulaire globale jouant le rôle de protection face aux risques de lésions [34].

Une étude électromyographique réalisée par Boutan [28], a mis en évidence l'action d'un couple musculaire stabilisateur au niveau de l'articulation TM, plus précisément sur la base métacarpienne, composé par le premier interosseux dorsal et l'opposant du pouce. L'électromyographie a permis de recueillir les variations des activités électriques musculaires afin d'observer l'aspect qualitatif de la participation musculaire lors d'un mouvement précis. Les résultats ont montré une contraction simultanée de ce couple musculaire lors des mouvements en pince offrant une stabilité comparable à une sangle dynamique de maintien dorso-radial. La récupération de cette sangle active est indispensable à la suite d'une fracture de Bennett afin de renforcer la stabilité dorso-radiale qui a notamment fait défaut lors du traumatisme de Bennett. Il permet également de renforcer et de protéger le complexe ligamentaire dorsal, puisqu'ils luttent tous les deux contre le même risque de subluxation [38]. Leurs actions sont donc à la fois stabilisatrice pour permettre de centrer l'articulation TM en affinant la prise [29,30], protectrice vis-à-vis du complexe ligamentaire dorsal mais également motrice en contrôlant les mobilités articulaires afin qu'elles soient fluides et régulières [34].

En outre, il a été démontré au niveau du genou [34] qu'une atteinte du système ligamentaire était associée à un recrutement neuromusculaire défectueux entraînant des modifications de la cinématique du genou. Cette dysfonction ligamentaire implique une incapacité à maintenir un équilibre articulaire. Une rééducation de la proprioception adaptée après une blessure de

l'articulation TM doit donc également être composée d'exercice impliquant un rééquilibre des muscles agoniste et antagoniste : le couple musculaire stabilisateur premier interosseux dorsal et opposant du pouce [28,38].

II.7 Justifications des techniques utilisées dans les protocoles

Les techniques de rééducation à la suite d'une fracture de Bennett permettant de construire un protocole de rééducation commun, proprioceptif et fonctionnel sont nombreuses et variées.

II.7.1 Techniques de rééducation communes

Massage et étirements [20,39,40]

Les techniques classiques de massages, de levées de tension et d'étirements permettent de relâcher les tensions et de préparer la zone lésée à la séance de rééducation. Elles sont utilisées au niveau du corps musculaire de l'adducteur du pouce, de la cicatrice (opération) et des adhérences potentielles afin de les assouplir en favorisant un gain en souplesse et l'écartement de la première commissure. Par conséquent, elles participent d'une part à la libération tissulaire et d'autre part à la récupération des amplitudes fonctionnelles. Elles permettent d'éviter l'apparition ou l'aggravation des facteurs qui influencent la capacité motrice, tissulaire et la sensation nociceptive.

Mobilisations articulaires globales [2,39]

A la suite d'un traumatisme, il est recommandé de récupérer et d'entretenir la mobilité des articulations à proximité, sus et sous-jacentes, ainsi que celles à distance qui pourraient souffrir des conséquences des traitements (chirurgical et orthopédique). Ces manipulations sont des techniques préventives contre des risques compromettant la réhabilitation : raideur articulaire, rétractions (tissulaires, conjonctives, musculaires, …).

Mobilisations de l'articulation trapézométacarpienne

Lorsque le chirurgien permet la levée de l'immobilisation (stabilité clinique), les mobilisations articulaires sont employées. Elles permettent de lutter contre un enraidissement des différents tissus de l'articulation TM, de récupérer les amplitudes articulaires et de redonner

des sensations de mouvements au patient d'autant plus pour faciliter la mise en place de la rééducation proprioceptive [2,34,39]. Ces mouvements se font préférentiellement vers l'opposition [39], afin de préparer l'articulation TM à la rééducation fonctionnelle, en insistant sur la finalité du mouvement, la composante en pronation étant indispensable d'une part à la stabilité lors de la préhension (verrouillage osseux) et d'autre part à la réduction articulaire de la fracture de Bennett [7,9]. De plus, la phase finale de l'opposition permet de tendre le complexe ligamentaire dorsal, favorisant ainsi son action de stabilisateur articulaire en stimulant l'afflux d'informations proprioceptives nécessaires.

Posture [2]

L'utilisation de postures permet de favoriser l'ouverture de la première commissure et de lutter contre les mauvaises postures comme la position antalgique entraînant l'acquisition de mauvais schémas moteurs.

Réadaptation fonctionnelle des prises de force et de finesse

Il est indispensable d'entreprendre une rééducation des prises en utilisant des bras de levier courts offrant le moins d'incidence possible au niveau articulaire. Le réapprentissage de la pince pouce-index, en utilisant des objets de différentes formes et tailles, est un travail fonctionnel permettant également de renforcer l'ouverture de la première commissure et de mobiliser les articulations [39]. La rééducation de la prise de force est un travail plus précautionneux puisque cette forme de préhension implique des contraintes et des forces déformatrices au niveau trapézométacarpien. L'évolution de ces exercices permet d'améliorer la précision de serrage des prises fines, la poigne de celles en force par une augmentation de la force musculaire, de l'endurance et de la vitesse [41]. Il faut prévoir une évolution dans les exercices indiqués pendant les séances, qui doivent impérativement être adaptés à chaque patient en fonction de leurs besoins et attentes, tout en intégrant au fur et à mesure des difficultés en lien avec les activités propres à chaque patient (professionnelle, sociale et sportive).

II.7.2 Rééducation proprioceptive consciente

L'utilisation des techniques de rééducation proprioceptives conscientes se base sur le concept suivant : le travail précoce de l'appréciation proprioceptive consciente, ici de

l'articulation TM, permet de stimuler et favoriser la récupération proprioceptive inconsciente neuromusculaire [34].

Vibration

La rééducation proprioceptive vibratoire permet de travailler la kinesthésie [34,36]. Au niveau des structures proches d'articulations immobilisées, le vibrateur a montré ses effets algiques, préventifs et curatifs face aux troubles de la mobilité articulaire [42]. L'application de vibrations mécaniques transcutanées sur des tendons musculaires, de faible amplitude et de fréquence compris entre 80 et 100Hz, a un impact sur la fonction proprioceptive [34,36,42,43]: formation de flux afférents proprioceptifs et musculaires puissants au niveau des fuseaux neuromusculaires. Au niveau cortical, l'activation résultante du canal proprioceptif musculaire évoque des sensations illusoires de mouvements de l'articulation, perçues alors que non exécutées, qui active une séquence sensorimotrice corticale spécifique : modifications corticales dans les zones liées à la kinesthésie [34,36]. Tous les participants à l'étude de Roll et al. [36] ont ressentis, à la suite d'une séquence de vibrations de fréquence égale à 80Hz (tendons musculaires du bras), un mouvement illusoire (vitesse constante) dans le sens qui étire le groupe musculaire vibré. La sensation de mouvement illusoire disparaît dès que la vibration est arrêtée.

II.7.3 Rééducation proprioceptive inconsciente

L'instabilité articulaire de la TM, par son incongruence relative, nécessite des propriétés musculaires et ligamentaires intègres afin d'assurer la mobilité étendue et nécessaire aux mouvements fonctionnels de cette articulation [38]. L'objectif est de rétablir la proprioception inconsciente par l'amélioration du contrôle neuromusculaire des muscles stabilisateurs de l'articulation TM. L'optimisation de la fonction neuromusculaire nécessite l'utilisation d'exercices isométriques, en co-contraction musculaire agoniste et antagoniste et d'activation musculaire réactive [34,38].

Rééducation neuromusculaire consciente : isométrique [38]

Ce travail neuromusculaire conscient spécifique du premier interosseux dorsal est utilisé afin d'améliorer la stabilité trapézométacarpienne tout en renforçant de la même façon le complexe ligamentaire dorsal. L'exercice communément utilisé est analytique et isométrique.

En outre, il est également possible de favoriser le travail du premier interosseux dorsal en tant que stabilisateur spécifique trapézométacarpien avec un exercice de stabilisation dynamique utilisant une balle de tennis et un élastique. Cet exercice a des effets antalgiques, articulaires (stabilité), et fonctionnels (poigne).

Rééducation neuromusculaire consciente : co-contraction du couple stabilisateur

La rééducation neuromusculaire consciente du couple stabilisateur, premier interosseux dorsal et opposant du pouce, permet de travailler la stabilité trapézométacarpienne en la recentrant et en renforçant l'action réduite du complexe ligamentaire dorsal [28,39].

Rééducation neuromusculaire inconsciente : activation musculaire réactive

Cet exercice proprioceptif neuromusculaire inconscient permet de restaurer des schémas réflexes neuromusculaires normaux qui sont perturbés dans une articulation jugée déficiente au niveau ligamentaire [34]. Balan et Garcia-Elias ont réalisé un programme de rééducation neuromusculaire inconsciente et démontré conjointement l'utilité d'un gyroscope à 250HZ (NSD Powerball®) chez dix patients déficients en proprioception avec une incidence sur la force de préhension et l'endurance musculaire de l'avant-bras : utilisation quotidienne pendant une durée égale à un mois [44]. Le Powerball® était tenu au poignet et tourné dans le sens des aiguilles d'une montre en tentant de maintenir une vitesse maximale pendant l'exercice. Ce matériel est capable de générer aléatoirement sur l'avant-bras des forces multidirectionnelles. La contraction musculaire réactive, ou activation musculaire réactive, peut favoriser le travail sensorimoteur, or le contrôle neuromusculaire du poignet après utilisation du Powerball® est estimée plus efficace. En modifiant l'installation du poignet et de la main du patient au niveau du Powerball®, il est envisageable de travailler la réactivité musculaire des muscles de la main, dont ceux spécifiques au pouce.

II.8 Objectifs de l'étude et hypothèse

Objectifs

Au vu de l'innervation sensitive du complexe ligamentaire dorsal trapézométacarpien et du contrôle neuromusculaire, il serait nécessaire de mettre en place un programme de rééducation proprioceptive adéquat après une fracture de Bennett. Ce programme a pour

objectif d'optimiser la récupération fonctionnelle et également de prévenir les potentielles blessures. Les effets de la rééducation neuromusculaire au niveau de la sangle active dorso-radiale, formée par le couple premier interosseux dorsal et opposant du pouce, sont également attendus afin d'optimiser la récupération fonctionnelle en renforçant la stabilité articulaire.

Hypothèse

Une rééducation proprioceptive, à la fois consciente et inconsciente avec un travail neuromusculaire du premier interosseux dorsal adapté, permettrait d'améliorer la fonction sensorimotrice de l'articulation TM, et donc son contrôle neuromusculaire, en assurant la stabilité articulaire lors de la préhension et en permettant ainsi d'optimiser la réhabilitation fonctionnelle de l'articulation TM.

II.9 Variables et indicateurs

Afin de réaliser le protocole, les variables les plus pertinentes et donc prises en compte dans le cadre de cette étude sont : la douleur, la force des prises (poigne et serrage), la fonctionnalité et la capacité motrice. Le suivi des patients est possible par l'intermédiaire d'un protocole d'évaluation précis suivant une évolution définie en appréciant chacune des variables et en prenant en compte les indicateurs spécifiques qui leur sont liés.

Même si leur évaluation ne sera pas réalisée dans ce protocole, par soucis de méthode et de réalisation, il est important de mentionner que la main est notre outil et qu'il est donc essentiel de ne pas négliger les effets secondaires liés au traumatisme comme l'impact social, relationnel et professionnel [3].

II.9.1 Douleur

Elle peut être absente, rare, fréquente ou encore invalidante. Elle est évaluée avec l' « Echelle Numérique » (EN) : le patient quantifie sa douleur grâce à une « note » comprise entre « 0 », correspondant à l'absence de douleur, et « 10 » représentatif d'une douleur très forte, voire insupportable [3]. Les circonstances postopératoires et le caractère aigu du traumatisme justifient l'utilisation de cette échelle qui est suffisante pour déterminer l'intensité de la douleur en plus d'être facile, rapide et reproductible.

L'indicateur positif concerne les patients qui ont une douleur diminuée au cours du protocole, tandis que l'aggravation ou la stagnation de cette dernière est un indicateur négatif.

II.9.2 Force des prises

C'est un bilan musculaire d'une des principales fonctions du membre supérieur. Elle correspond soit à la pression de la poigne lors de la prise de force soit à la pression de serrage lors de la prise de finesse [45]. Un bilan initial bilatéral doit permettre par la suite de suivre l'évolution de la force de préhension du côté atteint en comparant les résultats obtenus [32].

Force de poigne

Elle est évaluée avec un dynamomètre à main JAMAR qui permet de mesurer la force maximale statique de préhension en kilogramme [4]. L'objectif étant d'avoir des résultats les plus fiables possibles, plusieurs mesures sont réalisées afin de calculer une moyenne. Ces mesures seront toutes réalisées en fixant l'appareil sur le deuxième cran.

Force de serrage

La pince termino-terminale est une prise de finesse entre le pouce et l'index. Elle est évaluée à l'aide d'un pince-mètre hydraulique offrant également une valeur exprimée en kilogramme. Il faut s'assurer de la fiabilité de la mesure en vérifiant que les autres doigts ne viennent pas renforcer la force de serrage mesurée [46].

Dans les deux cas, si la force relevée est supérieure à celle de l'évaluation précédente alors cet élément est considéré comme étant un indicateur positif. Dans le cas où cette valeur est inférieure ou égale à celle de l'évaluation précédente, cela est considéré comme un indicateur négatif.

II.9.3 Capacité motrice

La mobilité est appréciée sur la cotation de Kapandji, ou score d'opposition de Kapandji [4], définie sur un système de point (*annexe VIII*) allant de la valeur « 0 » à celle de « 10 » [32,45]. Le système de référence est matérialisé par la main elle-même. Le principe de base utilisé

est : l'opposition et la contre-opposition sont des mouvements complexes qui regroupent harmonieusement tous les mouvements élémentaires du pouce et permettent ainsi une appréciation globale de ses mouvements. Cette méthode a donc l'avantage d'offrir un seul chiffre pour coter un mouvement complexe permettant d'économiser du temps lors de l'évaluation et également de privilégier une évaluation plus fonctionnelle. Il n'est pas nécessaire de mesurer des amplitudes. C'est une méthode qui demande de l'investissement de la part du patient, puisque le test est actif, et de la rigueur étant donné qu'il doit reconstituer successivement toutes les arches d'opposition, en respectant les consignes et en passant par toutes les positions pour que les résultats soient fiables et valables.

Dans le cas où la valeur de la cotation est supérieure à celle de l'évaluation précédente, alors l'indicateur est positif. Au contraire, une stagnation ou une diminution de cette valeur est un indicateur négatif.

II.9.4 Fonctionnalité

Pour compléter l'évaluation de la force des prises, il est intéressant d'étudier également la fonctionnalité de la main en évaluant ses capacités. L'évaluation fonctionnelle est réalisée en proposant le « *Disabilities of the Arm Shoulder and Hand* » dit questionnaire DASH – Membre supérieur [46,47]. C'est une appréciation simple et rapide la fonctionnalité de la main permettant de définir la gêne occasionnée au quotidien. Ce questionnaire d'auto-évaluation des incapacités fonctionnelles (*annexe IX*), validé en France, possède des instructions précises et trois modules : un obligatoire composé de 30 questions (incapacités et symptômes) et deux autres optionnels spécifiques aux activités professionnelles, sportives et musicales avec quatre questions par module [45,47,48]. Néanmoins, afin d'avoir des résultats homogènes, seul le module obligatoire est rempli par chaque patient. A l'issu de ce questionnaire, la note du module obligatoire est alors comprise entre « 30 » (aucune difficulté) et « 150 » (incapacité totale) avec une possible conversion de cette note sur 100 points afin de faciliter la compréhension du score (*annexe X*) [45]. Le patient doit avoir répondu à au moins 27 des 30 questions pour que le score fonctionnel DASH – Membre supérieur soit valable [47,48].

Lorsque le score du questionnaire DASH – Membre supérieur diminue par rapport à l'évaluation précédente, l'indicateur est positif. Au contraire, l'indicateur est négatif si le score stagne ou augmente.

III Matériel et méthodes

III.1 Population

III.1.1 Recrutement

Pour mettre en place cette étude et vérifier l'hypothèse formulée, les patients souffrant d'une fracture de Bennett sont recrutés dans un établissement de santé doté d'un service spécialisé dans les traumatismes de la main et du membre supérieur tel que l'Institut Sud Aquitain de la Main et du Membre Supérieur (ISAMMS). Il est préférable de privilégier un service spécialisé offrant ainsi un traitement chirurgical associé à une réduction articulaire de qualité. Les sujets potentiels remplissant les conditions de l'étude ont été informés par le thérapeute sur le protocole de recherche, afin d'obtenir leur consentement. Une population atteignant idéalement un nombre d'une vingtaine de patients est souhaitée. Cette population sera répartie de manière aléatoire et homogène en deux groupes, comparatif et expérimental, à l'aide d'un logiciel de statistiques validé.

III.1.2 Inclusion

Les critères d'inclusion sont des personnes :

- Touchées par une fracture de Bennett à un seul de leurs deux pouces ;
- En bonne santé ;
- De 18 ans et plus ;
- Avec une stabilité clinique (cal stable) incluant la levée de l'immobilisation ;
- Capables de suivre un programme de rééducation avec du sérieux et de l'investissement personnel.

III.1.3 Exclusion

Les critères d'exclusion retenus concernent toutes personnes ayant une de ces caractéristiques :

- Toutes blessures ultérieures ou traitements chirurgicaux au niveau de la main blessée ;
- Fracture de Bennett de stade deux ;
- Condition majeure de laxité ligamentaire ;
- Dégénérescence arthrosique ;
- Douleur importante avec suspicion de syndrome douloureux régional complexe ;
- Prise en charge chirurgicale dépassant un délai post-traumatique de 5 jours ;
- Cal osseux non-stable ;
- Déplacement intra-articulaire excédant deux millimètres.

III.2 Matériels utilisés et ses caractéristiques

III.2.1 Matériels du bilan

L'évaluation de la colonne du pouce nécessite un appareillage adapté aux mobilités et à la fonctionnalité du pouce et de la main.

Dynamomètre à main JAMAR [49]

Dans cette étude, le dynamomètre à main JAMAR (*annexe XI*) est sélectionné, car il permet de mesurer la force de préhension, et non la pression, avec l'avantage supplémentaire d'obstruer au patient la visibilité de la valeur obtenue lors de l'examen. Il présente un cadran de lecture de la force développée composé de deux échelles, une en pounds (lb) et l'autre en kilogrammes (kg). Ce cadran possède également deux aiguilles, l'une de jauge et l'autre de retenue, pour faciliter la lecture : la première indique la force développée en temps réel, la seconde est fixe une fois l'effort relâché permettant de relever la valeur maximale qui a été atteinte lors de l'évaluation. Afin d'assurer la fiabilité des mesures et la reproductibilité du test, le dynamomètre à main JAMAR doit être de nouveau calibré entre chaque prise de mesure.

Pince-mètre hydraulique

Les principes d'un cadran munis d'aiguilles ainsi que de sa lecture sont les mêmes que ceux concernant le dynamomètre à main JAMAR décrit ci-dessus. C'est un dynamomètre amélioré de la main qui assure une fiabilité dans la lecture des mesures et dans les répétitions.

Echelle numérique (EN)

Elle possède une face sur laquelle sont disposés des chiffres de « 0 » à « 10 », le patient ayant comme indication d'entourer la note qui décrit aux mieux l'importance de sa douleur (*annexe XII*).

III.2.2 Matériels du traitement

Le traitement nécessite un vibrateur, une balle de tennis avec un élastique adapté à son diamètre, un Powerball® et des objets de formes, tailles et poids différents (bille, balle, cylindre en mousse, stylos, bouteille).

III.3 Protocoles

Les protocoles, comparatif et expérimental, commencent dès la levée de l'immobilisation par le chirurgien référent : cal osseux stable (contrôle radiologique). Un entretien préalable pendant cette période d'immobilisation est réalisé afin d'exposer au patient les principes et obligations du protocole qu'il va intégrer : 15 séances de rééducation, à raison d'une séance de masso-kinésithérapie par jour (en dehors des week-ends), auxquelles s'ajoutent également trois séances d'évaluation. Ces protocoles sont réalisés par un seul masso-kinésithérapeute dans une salle spécifique du cabinet, dotée d'un environnement calme et offrant des conditions de rééducation optimales (température, luminosité, installation, équipement…). Quel que soit le protocole, le patient est correctement installé devant un poste de travail, face au masso-kinésithérapeute, sur une chaise avec dossier et réglages adaptés au patient de telle façon qu'au niveau du membre supérieur l'épaule soit en adduction et rotation neutre, le coude soit fléchi à 90°, le poignet et l'avant-bras en position neutre (disposés sur un accoudoir). Lors des différentes techniques réalisées, la position du membre supérieur peut néanmoins être modifiée pour des raisons pratiques.

Les objectifs communs des deux protocoles sont les suivants : récupération et entretien de l'ouverture de la première commissure, récupération fonctionnelle de la mobilité et de la

stabilité de l'articulation TM, restauration de la préhension (poigne et serrage), rééquilibration musculaire du couple stabilisateur (premier interosseux dorsal – opposant du pouce). La finalité du traitement en masso-kinésithérapie est l'évolution d'une stabilité clinique à fonctionnelle (sans limites et restrictions). Toutes les techniques et exercices indiqués dans tous les protocoles, de rééducation et d'évaluation, doivent être adaptés au plus près des possibilités et capacités de chaque patient, en veillant à ce que la cible de travail et les objectifs soient atteignables. Apporter un intérêt tout particulier à l'apparition d'une sensation d'irritabilité qui implique l'arrêt de l'exercice.

III.3.1 Protocole comparatif

Les séances, d'une durée de 40 minutes, sont regroupées en fonction des exercices réalisés qui sont eux-mêmes décrits selon leur ordre de réalisation.

Levée d'immobilisation (stabilité clinique) : de la 1ère à la 3ème séance

- Massage et étirements

Ils permettent de préparer l'articulation TM et ses tissus environnants à la séance de rééducation en insistant sur la cicatrice, les tissus mous péri-articulaires et la première commissure (tissus sous-cutanées et cutanées) tout en ciblant préférentiellement l'adducteur du pouce. S'intéresser également aux structures musculaires de l'avant-bras qui ont subites une restriction de mobilité à la suite de l'immobilisation.

- Mobilisations articulaires globales et passives du poignet et de la main

Elles sont introduites au fur et à mesure par les techniques précédentes. Pour commencer, elles sont passives pour initier la mobilisation de l'articulation TM puis actives.

- Mobilisations de l'articulation trapézométacarpienne

Les différents mouvements (simples ou composés) sont réalisés en respectant les conditions suivantes : une contre prise crâniale en pince pouce-index au niveau du poignet (en flexion et inclinaison ulnaire) permettant de saisir et de maintenir le trapèze pendant que la main caudale saisit quant à elle le métacarpe du pouce par une même prise en pince pouce-index. L'objectif est d'imposer à l'articulation TM différents mouvements tels que : la flexion,

l'abduction radiale, l'abduction et en insistant sur le mouvement composé permettant l'opposition. Éviter d'engager l'articulation en extension et ne réaliser aucune traction.

- Posture

En respectant les modalités d'installation du patient devant le poste de travail, la séance se termine par une posture de la main de la façon suivante : placée sur une balle de tennis en ouverture de la première commissure pendant dix minutes.

De la 4ème à la 6ème séance

- Massages et étirements

- Mobilisations de l'articulation trapézométacarpienne

Commencer en passif en suivant les mêmes modalités que lors des séances précédentes, puis poursuivre selon les cotations du score de Kapandji : mobilisations actives aidées puis actives vers l'opposition du pouce. Travailler l'amplitude disponible avec la grande course de l'opposition et préférer la pulpaire pour introduire l'initiation au travail fonctionnel.

- Éveil musculaire

Le premier exercice est spécifique au premier interosseux dorsal avec la main placée à plat sur le plan de travail : le patient doit écarter son pouce (abduction fonctionnelle radiale) des doigts longs (immobiles) en le faisant glisser sur le support puis revenir à sa position initiale. Le second consiste à réaliser des mouvements de pince termino-latérale afin de stimuler l'opposant du pouce. Initialement, les mouvements sont guidés par le thérapeute afin de favoriser d'une part l'intégration du geste par le patient et d'autre part une réalisation correcte de l'exercice. Les modalités sont les suivantes : trois séries de 15 répétitions avec un temps de repos d'une minute entre les deux séries de chaque exercice.

- Posture

De la 7ème à la 10ème séance

- Massages et étirements

- Mobilisation de l'articulation trapézométacarpienne

Elles sont actives en suivant l'intégralité des cotations du score de Kapandji réalisable ce jour, ou bien actives aidées en fonction de la capacité du patient.

- Rééducation neuromusculaire consciente du couple stabilisateur: analytique et iso-métrique

Le premier interosseux dorsal travaille en chaîne fermée en utilisant la pince termino-latérale. L'opposant du pouce est travaillé en plaçant préalablement le poignet en position neutre, puis en réalisant une prise métacarpienne avec une légère résistance au niveau de la face antérolatérale du métacarpe du pouce lors du mouvement d'opposition. Chaque exercice est réalisé à raison de trois séries de 20 contractions maintenues pendant six secondes. Deux minutes de repos sont accordées entre deux séries.

- Réadaptation fonctionnelle des prises de force et de finesse

Utiliser des objets de différentes tailles, formes et poids tels qu'un cylindre, une balle de tennis, une bille ou encore une bouteille, en favorisant ceux impliquant une ouverture maximale de la première commissure. Le travail des prises de force est introduit en utilisant des objets de plus en plus volumineux impliquant la nécessité d'une prise englobante. Il est indispensable que le patient écoute son corps et accepte ses limites, car en cas de sensations irritables les exercices fonctionnels doivent être arrêtés.

<u>De la 11ème à la 15ème séance</u>

- Massages et étirements

- Rééducation neuromusculaire consciente du couple stabilisateur : analytique et iso-métrique

Les exercices sont identiques aux séances précédentes, mais les modalités d'exécution évoluent : trois séries de 30 contractions maintenues pendant six secondes avec trois minutes de repos entre chaque série.

- Rééducation neuromusculaire consciente du couple stabilisateur : co-contraction

Ils sont stimulés en contractions synergiques statiques (course interne) par un travail des prises pulpaires pollicidigitales doigts longs et pouce tendus (prise étau) en plaçant un objet de forme cylindrique en mousse dure dans cette prise. L'exercice respecte les modalités d'exécution suivantes : trois séries de 15 contractions maintenues pendant six secondes avec une minute et trente secondes de repos entre chaque série.

- Réadaptation fonctionnelle des prises de force et de finesse

Associer un travail neuromusculaire des muscles de la main à celui fonctionnel en suivant les mêmes modalités d'exécution qu'à la réadaptation fonctionnelle précédente, de la façon suivante : le thérapeute induit des sollicitations en tentant de récupérer les objets tenus par le patient qui doit augmenter sa participation musculaire afin d'améliorer sa force de prise.

III.3.2 Protocole expérimental

Les séances du protocole expérimental durent une heure, car elles sont dotées d'une partie supplémentaire de rééducation proprioceptive (20 minutes).

Levée d'immobilisation (stabilité clinique) : de la 1ère à la 3ème séance

Toutes les techniques réalisées dans le protocole comparatif de la 1ère à la 3ème séance sont reprises à l'identique. Cependant, la rééducation proprioceptive vibratoire s'ajoute à ces séances pendant une durée de 20 minutes et est réalisée avant la posture.

- Rééducation proprioceptive vibratoire

Les vibrations mécaniques transcutanées sont toujours appliquées en s'assurant que le patient garde les yeux fermés. Elles sont appliquées de façon perpendiculaire, d'une valeur de 80 Hz, sur les tendons musculaires au niveau de l'articulation TM, pendant sept secondes sur chacun des plans suivants : palmaire (mouvement illusoire d'extension du pouce), dorsal (mouvement illusoire de flexion du pouce) et radial (mouvement illusoire d'adduction du pouce). Il faut impliquer le patient dans cette étape en l'interrogeant sur la perception du mouvement illusoire induit et en vérifiant ainsi sa perception. Lorsque les vibrations sont appliquées au niveau de la face dorsale, augmenter l'effet des vibrations (sensations illusoires du mouvement) en amenant l'articulation TM en amplitude disponible d'opposition.

De la 4ème à la 6ème séance

Toutes les techniques du protocole comparatif, de la 4ème séance jusqu'à la 6ème séance, sont de nouveau reprises à l'identique, mais en y ajoutant la rééducation proprioceptive vibratoire avant l'éveil musculaire. Elle est réalisée en suivant les mêmes modalités d'exécution vues ci-dessus.

De la 7ème à la 10ème séance

Les massages, étirements, mobilisations trapézométacarpienne et la réadaptation fonctionnelle des prises de force et de finesse sont réalisées de la même façon qu'à l'étape correspondante du protocole comparatif. La rééducation neuromusculaire consciente est entreprise à la suite des mobilisations trapézométacarpienne et précède la réadaptation fonctionnelle.

- Rééducation neuromusculaire consciente

Elle est composée de trois exercices : les deux premiers sont analytiques et isométriques tandis que le suivant est un exercice en stabilité dynamique. L'exercice analytique et isométrique de l'opposant du pouce, et celui du premier interosseux dorsal, sont repris à l'identique qu'à la même étape du protocole comparatif de la façon suivante : les modalités d'exécution pour l'opposant du pouce sont les mêmes, mais pas celles pour le premier interosseux dorsal. L'exercice du premier interosseux dorsal est réalisé à raison de deux séries de 15 contractions maintenues pendant six secondes avec une minute et trente secondes de repos entre les deux séries.

Un autre exercice, cette fois-ci analytique et concentrique en stabilité dynamique du premier interosseux dorsal, est également programmé de la façon suivante : placer la main sur une balle de tennis avec une bande résistive (élastique) s'enroulant autour et positionner le pouce et tous les doigts longs (excepté l'index qui reste tendu) sur la surface de la balle. L'index doit conserver une position horizontale et permet ainsi d'effectuer un travail neuromusculaire du premier interosseux dorsal par des mouvements d'abduction métacarpo-phalangienne. L'exercice est réalisé à raison de deux séries de 15 mouvements en gardant une vitesse constante. Une minute de repos est accordée entre les deux séries. Lors

de l'exercice, s'assurer de la contraction musculaire en palpant le corps musculaire du premier interosseux dorsal.

De la 11ème à la 15ème séance

Les massages, étirements et la réadaptation fonctionnelle des prises de force et de finesse à l'étape correspondante du protocole comparatif sont repris à l'identique. Les techniques de rééducation neuromusculaire, conscientes et inconscientes, sont réalisées à la suite des massages et étirements tout en précédant la réadaptation fonctionnelle.

- Rééducation neuromusculaire consciente

L'exercice analytique et isométrique de l'opposant du pouce est identique avec les mêmes modalités d'exécution. Celui du premier interosseux dorsal évolue à raison de trois séries de 15 contractions maintenues pendant six secondes auxquelles s'associe un temps de repos d'une minute et trente secondes entre chaque série. L'exercice de stabilité dynamique du premier interosseux dorsal est réalisé sur trois séries de 15 mouvements chacune en gardant toujours une vitesse constante et en respectant une minute de repos entre chaque série.

Un travail neuromusculaire en co-contraction des muscles premier interosseux dorsal et opposant du pouce est mis en place afin de travailler l'effet du couple stabilisateur trapézométacarpien. Une balle est empoignée par la main blessée à l'exception de l'index et du majeur qui sont détendus. Le principe de cet exercice isométrique est de serrer la balle entre le pouce, l'annulaire et l'auriculaire afin de stimuler la co-contraction des muscles. Pour renforcer les effets de l'exercice, il faut s'assurer que la rotation du métacarpe du pouce en pronation est obtenue permettant d'optimiser la récupération de la stabilité trapézométacarpienne et la rééducation neuromusculaire du couple stabilisateur : c'est un signe de contribution musculaire de l'opposant du pouce. Les modalités d'exécution sont les suivantes : trois séries de 15 contractions maintenues pendant six secondes avec une minute et trente secondes de repos entre chaque série.

- Rééducation neuromusculaire inconsciente

Le gyroscope Powerball® à 250 Hz (NSD Powerball®) est utilisé pour travailler la réactivité musculaire du pouce. Il faut indiquer au patient de le tenir uniquement avec ses doigts de la

façon suivante : l'intégralité des doigts (tendus) sur la partie convexe (prise pulpaire) sans poser la paume de la main dessus. Le patient est debout avec un plan de travail à hauteur de bassin. Les mouvements vont dans le sens des aiguilles d'une montre, puis dans le sens contraire, tout en développant et maintenant une vitesse maximale constante. Il est réalisé deux fois pendant trois minutes, avec un temps de repos également de trois minutes entre les deux répétitions.

III.3.3 Protocole d'évaluation

Le protocole d'évaluation est toujours réalisé par le même thérapeute pour l'intégralité de la population. Il comprend la mesure de la douleur, du score d'opposition de Kapandji, de la force des prises et du score fonctionnel DASH – Membre supérieur. Il est réalisé en trois temps avec l'évaluation initiale (T0), intermédiaire (T1) et finale (T2) qui sont organisées de cette façon : T0 est entrepris avant la 1ère séance de rééducation tandis que T1 et T2 suivent respectivement la 7ème et 15ème séance de rééducation. Toutes les données seront notées sur une fiche nommée « Fiche patient – Informations personnelles et évaluations » (*annexe XIII*), afin de faciliter le recueil des informations personnelles, le regroupement des mesures effectuées et leur lecture.

Auto-évaluation de la douleur

Elle est la seule variable pour laquelle l'évaluation se fragmente en trois parties, pendant la 1ère, 7ème et 15ème séance de rééducation, réparties de cette façon : pré-séance, inter-séance, post-séance. Cette évaluation, à l'aide de l'Echelle Numérique (EN), permet de vérifier la variation de l'irritabilité pendant une séance de rééducation. En fonction de son évolution, il est possible d'envisager une adaptation de la physiothérapie ou même, dans des cas exceptionnels, de déceler une suspicion de syndrome douloureux régional complexe.

Evaluation du score d'opposition de Kapandji

A chaque séance d'évaluation, le thérapeute montre les mouvements du score d'opposition de Kapandji (*annexe XIV*) au patient avant que ce dernier ne commence le test. Une fois que l'évaluation active commence, le thérapeute doit être extrêmement vigilant en observant toutes les compensations et en corrigeant un manque de rigueur : le test n'est valable qu'à la

seule condition que le patient respecte toutes les arches d'opposition, en passant par chaque position, pour obtenir une cotation et donc un score plus élevé. Il faut s'assurer également que le patient est correctement installé dans la position décrite précédemment.

Evaluation de la force de poigne

A l'évaluation T0, la force de poigne est mesurée en bilatérale contrairement aux évaluations T1 et T2 qui offrent une valeur uniquement du côté atteint. La mesure du côté sain, permet au thérapeute d'avoir une valeur à laquelle il peut se référer pour estimer l'évolution globale du patient tout au long du protocole.

Pour chaque évaluation, une valeur de la variable est obtenue en effectuant trois mesures avec un dynamomètre à main JAMAR afin de déterminer une valeur moyennée de la force de poigne, enregistrée en kilogrammes (kg). Un seul et unique dynamomètre à main JAMAR sera utilisé pour réaliser toutes les mesures du protocole. Il faut s'assurer que le patient est correctement installé, comme décrit précédemment, afin d'obtenir des tests reproductibles et fiables. Vérifier également que le dynamomètre est réglé sur la deuxième position (cran) et donner les consignes suivantes : serrer le plus fort possible pendant trois à cinq secondes. Il faut également être extrêmement vigilant en remettant le pointeur du dynamomètre à zéro entre chaque mesure à l'aide de la vis de retenue. De plus, le test étant non-irritable il faut s'informer auprès du patient d'un potentiel retentissement douloureux et, si nécessaire, mettre fin au test.

Evaluation de la force de serrage

L'évaluation de la force de serrage (« *Key pinch* »), en pince termino-terminale, suit les mêmes principes, installations et modalités d'exécution que l'évaluation de la force de poigne hormis le fait que la prise au niveau de la main, et donc l'appareil utilisé, sont différents. Les précautions prises pour le dynamomètre à main JAMAR sont identiques à celle pour le pince-mètre hydraulique, étant donné que leur fonctionnement est similaire.

Evaluation du score fonctionnel DASH – Membre supérieur

Cette auto-évaluation est la dernière étape des séances d'évaluation. Le patient dispose d'un temps pendant lequel il suit les instructions indiquées sur le questionnaire, tout en

respectant le principe suivant : répondre au moins à 27 des 30 questions posées dans le module obligatoire. Il faut ensuite convertir le résultat obtenu sur 100 points en utilisant le tableau de conversion.

III.4 Tests statistiques de Wilcoxon

Le test de Wilcoxon, ou de Mann-Whitney, est un test non-paramétrique, contrairement au « *Test t de Student* ». Il permet de comparer les moyennes de deux échantillons, indépendants ou appariés, par rapport à des données quantitatives. Les tests de Wilcoxon sont une alternative au « *Test t de Student* », car notre population d'étude ne répond pas aux conditions permettant de l'utiliser avec notamment le non-respect de la loi normale. Pour comparer des résultats de deux échantillons indépendants, le comparatif et l'expérimental, le test le plus pertinent à utiliser est donc le test de Wilcoxon bivarié afin d'apprécier une différence entre les deux traitements mis en place. De même, pour des échantillons appariés, le test utilisé est le test de Wilcoxon apparié : ce sont des observations en paire, pour lesquelles chaque élément de l'un des échantillons est mis en relation avec un élément de l'autre. A la suite de ces tests, la valeur de « p » est obtenue, nous permettant ainsi de conclure à l'existence ou non d'une différence significative entre les moyennes et donc entre les résultats.

IV Résultats

IV.1 Présentation de la population

L'intégralité des caractéristiques des patients, selon les données recueillies, est présentée dans un tableau (*Tableau I*) utilisant les données moyennées de tous les critères recensés pour l'étude.

Tableau I. Présentation de l'échantillon

Caractéristiques	Groupe expérimental (G1)	Groupe comparatif (G2)
Taille de la population		
Genre – *n (%)*		

- **Féminin**		
- **Masculin**		
Âge moyen (*ans*)		
Côté atteint – *n (%)*		
- **Droite**		
- **Gauche**		
Main dominante – *n (%)*		
Cause accidentelle – *n (%)*		
- **Accidents de la voie publique**		
- **Accidents du travail**		
- **Accidents de sports, loisirs**		

IV.2 Présentation des résultats

Les résultats obtenus auraient été représentés par des données moyennées, organisées sous forme de tableau et associées à la valeur « p » correspondante. L'évolution des différents scores aurait été visible par l'intermédiaire du logiciel Excel avec la création de graphiques tels que des histogrammes (*annexe XV*) et courbes (*annexe XVI et annexe XVII*). Les histogrammes sont préférés afin de comparer les deux groupes d'étude, et non des résultats individuels, puisqu'il est plus pertinent de comparer des échantillons de plus grandes importances plutôt que des résultats individuels moins significatifs.

Tableau II. Présentation des résultats au cours du traitement

	T0			**T1**			**T2**		
	G1	**G2**	**p**	**G1**	**G2**	**p**	**G1**	**G2**	**p**

Douleur (EN)									
- **Pré-séance**									
- **Inter-séance**									
- **Post-séance**									
Force de prise									
- **De force**									
- **De finesse**									
Score fonctionnel DASH									
Score de Kapandji									

TO : évaluation initiale ; T1 : évaluation intermédiaire ; T2 : évaluation de fin de traitement.

V Discussion

V.1 Population : incidence de la fracture de Bennett

Les fractures de la base du premier métacarpien sont fréquentes au niveau de la main [2] néanmoins la fracture de Bennett, bien que commune dans la traumatologie de la main, a une incidence nettement plus faible : 1,6 % dans les années 90 [4]. Les études chirurgicales de la fracture de Bennett ont donc une population qui ne dépasse que rarement vingt patients [4,14,15] ce qui complique la réalisation de l'étude et l'analyse des résultats. Concernant l'étude clinique présentée dans ce dossier, une population plus importante aurait permis d'obtenir des résultats cliniques plus représentatifs avec la possibilité de les généraliser et de proposer une conclusion dotée d'un niveau de preuve plus élevé.

De même, une population uniquement traitée chirurgicalement en association avec de l'arthroscopie aurait été préférable afin de s'assurer de l'intégrité articulaire et ligamentaire de l'articulation TM et ainsi limiter les risques de complications [4]. Cependant, l'utilisation

de cette technique n'est pas assez fréquente et universelle. Ce critère d'inclusion aurait donc d'autant plus limité le nombre de patients dans la population de l'étude.

D'autre part, l'homogénéité de la population peut être discutée puisque le début de la prise en charge en masso-kinésithérapie, et donc du protocole, dépend du délai de consolidation impliquant la stabilité clinique. La consolidation osseuse est un phénomène propre à chacun avec des délais qui varient (non-homogènes) permettant au chirurgien d'accorder ou non la levée de l'immobilisation. Néanmoins, il n'aurait pas été éthique de ne pas attendre l'aval du chirurgien dans le but d'homogénéiser la date de prise en charge à l'ensemble de la population. La stabilité clinique de la fracture de Bennett est un facteur qui doit être impérativement respectée avant d'entreprendre des mobilisations et des techniques de rééducation neuromusculaire.

V.2 Techniques de rééducation proprioceptive

V.2.1 Techniques neuromusculaires conscientes

Les exercices neuromusculaires conscients, utilisés dans le protocole expérimental, semblent plus pertinents comparés à ceux du protocole comparatif. En effet, ceux du premier interosseux dorsal en stabilité dynamique ont des effets positifs vis-à-vis de la douleur et de la fonctionnalité chez des patients affectés par de la rhizarthrose [38]. Les installations avec la balle de tennis permettent d'obtenir une base de soutien stable facilitant et améliorant le travail de stabilisateur musculaire du premier-interosseux dorsal. En outre, une mobilité excessive (instabilité) de l'articulation TM est un facteur de risque pour un développement précoce arthrosique, or cet exercice a pour effet de limiter les potentielles mobilités articulaires liées à la contraction musculaire qui pourraient alors être néfastes.

V.2.2 Techniques neuromusculaires inconscientes

L'utilisation du Powerball® est justifiée [34,44] pour les patients ayant un déficit de proprioception au niveau du poignet, mais aucune étude clinique n'a été réalisée au niveau des articulations du pouce : une modification de la prise au niveau du Powerball® n'est donc peut-être pas suffisante pour espérer avoir des effets sur la proprioception et la réactivité musculaire au niveau de l'articulation TM.

Les études scientifiques concernant la proprioception de l'articulation TM sont d'autant plus rares que l'innervation sensorielle du complexe ligamentaire dorsal trapézométacarpien n'a été démontrée que très récemment [16,22]. De ce fait, les données permettant de construire une rééducation proprioceptive trapézométacarpienne sont faibles. D'autres études scientifiques et cliniques sont nécessaires, d'une part pour étudier les effets des actions neuromusculaires spécifiques sur la stabilité trapézométacarpienne et d'autre part afin de construire un protocole de rééducation optimal en analysant les effets de la rééducation proprioceptive. Les résultats obtenus avec les protocoles de ce dossier pourraient d'ores et déjà offrir une appréciation des effets de la rééducation proprioceptive à la suite d'une fracture de Bennett.

V.3 Techniques utilisées dans le protocole d'évaluation

V.3.1 Mesure bilatérale des forces de prise

La valeur des forces de prise (poigne et serrage) est d'autant plus intéressante lorsqu'elle est comparée aux valeurs controlatérales [3]. Un pourcentage de la valeur d'une force de prise calculé par rapport à la valeur du côté opposé aurait pu être considéré dans les tableaux de résultats. Cependant, en cas de blessure au niveau de la main dominante, un pourcentage par rapport à la main non-dominante n'aurait pas été représentatif puisque la force de préhension ultérieure de la main dominante est théoriquement plus élevée que celle du côté controlatéral. C'est la raison pour laquelle l'évaluation de la force de prise de façon bilatérale a été uniquement faite lors de l'évaluation initiale, avec comme seul objectif d'offrir au thérapeute une valeur à laquelle il peut se référer au fur et à mesure du protocole, pour estimer une évolution individuelle de chaque patient.

V.3.2 Auto-évaluations : Echelle Numérique et score fonctionnel DASH

Ce sont des auto-évaluations quantitatives offrant un résultat subjectif puisque dépendant du propre ressenti douloureux pour l'un [3] et du jugement personnel pour l'autre. Ces recueils d'informations peuvent donc être altérés par le choix du patient. Néanmoins, l'utilisation de l'Echelle Numérique ne peut pas être remise en question étant donné que l'appréciation de la douleur ne peut pas être évaluée par une autre personne que le patient lui-même. En outre, l' « Echelle Numérique » est préférée dans ce protocole à l' « Echelle

Visuelle Analogique » (EVA), car les différentes cotations sont visibles et précises pour le patient facilitant ainsi l'analyse des résultats par le thérapeute. Le score fonctionnel DASH – Membre supérieur est également préféré, car il a un recul de sept jours correspondant aux délais entre les évaluations initiale, intermédiaire et finale. De plus, il possède un large champ d'activités fonctionnelles quotidiennes ce qui permet d'avoir une évaluation fonctionnelle complète adaptée au profil de chaque patient.

V.3.3 Evaluer la proprioception

La rééducation proprioceptive occupe une place importante dans le protocole expérimental, cependant son évaluation spécifique et objective est difficilement mesurable [34]. L'objectif de cette étude étant d'optimiser la récupération fonctionnelle de l'articulation TM, donc sa mobilité et sa stabilité, l'évolution des variables mesurées permet d'obtenir une appréciation des effets du travail proprioceptif (groupe expérimental). En effet, la rééducation proprioceptive est l'élément thérapeutique du protocole expérimental qui le différencie du protocole comparatif. La comparaison des résultats obtenus entre les deux protocoles, selon les mesures des variables et leurs évolutions, permet donc d'estimer les effets des techniques proprioceptives et leurs intérêts vis-à-vis de la récupération fonctionnelle de l'articulation TM.

De plus, au niveau du poignet, les effets de l'utilisation du Powerball®[44] sur la réactivité musculaire (proprioception inconsciente) ont également été étudiés en mesurant la force de poigne (dynamomètre à main JAMAR). En étudiant l'évolution de cette variable et de l'endurance musculaire de l'avant-bras, cette étude a montré l'utilité du Powerball® et donc du travail proprioceptif (neuromusculaire inconscient) chez des patients déficients en proprioception. La comparaison entre les résultats et l'évolution de la valeur de la force de poigne pourrait donc nous offrir une appréciation des différences entre les deux protocoles de ce dossier, avec ou sans travail proprioceptif, tout en y associant l'étude des autres variables.

V.3.4 Effets à moyen et à long termes

La durée correspondant à la prise en charge pour un patient (15 séances de rééducation et trois séances d'évaluation) n'offre pas un recul suffisant pour estimer les potentielles conséquences à moyen et à long termes au niveau de l'articulation TM. En effet, les mesures

des variables du protocole d'évaluation permettent seulement d'évaluer à court terme les effets des techniques expérimentales et comparatives. Pour évaluer l'existence ou non de conséquences néfastes, telle que la rhizarthrose, il faudrait envisager une étude a posteriori [13], quelques années plus tard, afin de vérifier l'existence ou non d'une arthrose radiologique, de douleurs ou d'invalidité. Il serait tout de même compliqué d'établir une corrélation entre les techniques pratiquées pendant le protocole et l'apparition de dégénérescence osseuse.

VI Conclusion

L'existence de terminaisons nerveuses dans le complexe ligamentaire dorsal trapézométacarpien, structure indispensable à la mobilité et à la stabilité, a permis d'envisager un nouveau champ d'action dans la prise en charge en masso-kinésithérapie d'une fracture de Bennett. L'enrichissement du spectre thérapeutique vise à accélérer la restauration fonctionnelle de l'articulation TM au sein de la main. L'étude de l'évolution des variables considérées dans ces protocoles permettrait d'apprécier les effets, les différences et donc l'utilité de l'apport de techniques proprioceptives dans l'optimisation de la restauration fonctionnelle de l'articulation TM. D'autre part, la fracture de Bennett n'étant pas l'unique traumatisme trapézométacarpien, il serait également intéressant de généraliser à d'autres pathologies la rééducation proprioceptive trapézométacarpienne en fonction des résultats obtenus dans cette étude et de leurs pertinences thérapeutiques.

De plus, l'immobilisation stricte de la fracture de Bennett, associée à une action préventive proprioceptive, pourrait également être une étude clinique pertinente. L'hypothèse serait que l'utilisation de mini-vibrateurs adaptés (position, taille) à l'articulation TM permettrait de préserver les réseaux corticaux et sensorimoteurs de l'articulation, en favorisant les conditions de la prise en charge en masso-kinésithérapie faisant suite.

BIBLIOGRAPHIE

[1] Carlsen BT, Moran SL. Thumb Trauma: Bennett Fractures, Rolando Fractures, and Ulnar Collateral Ligament Injuries. J Hand Surg 2009;34:945–52. doi:10.1016/j.jhsa.2009.03.017.

[2] Quesnot A, Chanussot J-C, Danowski R-G. Rééducation de l'appareil locomoteur. Tome 2, Tome 2,. Issy-les-Moulineaux: Elsevier-Masson; 2011.

[3] Surzur P, Rigault M, Charissoux JL, Mabit C, Arnaud JP. Fractures récentes de la base du premier métacarpien - Etude d'une série de 138 observations. Ann Chir Main Memb Supér 1994;13:122–34. doi:10.1016/S0753-9053(05)80385-0.

[4] Pomares G, Strugarek-Lecoanet C, Dap F, Dautel G. Fracture de Bennett : vissage percutané sous contrôle arthroscopique versus ciel ouvert. Résultats cliniques et radiologiques. Rev Chir Orthopédique Traumatol 2016:5.

[5] Jambon D. Rééducation des fractures de métacarpiens. Ann Kinésithér 1992, t 19, n°1 n.d.:49–50.

[6] Blin D, Bertin R, Abuzakuk F, Kamba C, Lopez F-M. Lésions traumatiques des métacarpiens et des phalanges. EMC - Radiol 2004;1:555–75. doi:10.1016/j.emcrad.2004.06.004.

[7] Edmunds JO. Traumatic Dislocations and Instability of the Trapeziometacarpal Joint of the Thumb. Hand Clin 2006;22:365–92. doi:10.1016/j.hcl.2006.05.001.

[8] Roure P. Main- Traumatismes du pouce : fractures de Bennett, de Rolando et lésions du ligament latéral ulnaire 2009:4.

[9] Edmunds JO. Current Concepts of the Anatomy of the Thumb Trapeziometacarpal Joint. J Hand Surg 2011;36:170–82. doi:10.1016/j.jhsa.2010.10.029.

[10] Barsotti J, Cancel J, Robert C. Chapitre 21 - Fractures et luxations de la base du premier métacarpien. Guide Prat. Traumatol., 2012.

[11] Polvèche G. Les fractures des métacarpiens et les luxations carpo-métacarpiennes 2007.

[12] Kang JR, Behn AW, Messana J, Ladd AL. Bennett Fractures: A Biomechanical Model and Relevant Ligamentous Anatomy. J Hand Surg 2018. doi:10.1016/j.jhsa.2018.04.024.

[13] Rivlin M, Fei W, Mudgal CS. Bennett Fracture. J Hand Surg 2015;40:1667–8. doi:10.1016/j.jhsa.2015.05.017.

[14] Croutzet P, De Cheveigné C, Ferreira B, Gaston-Nouvel A. Intérêt de l'arthroscopie dans les fractures de Bennett : série prospective de 8 cas. Chir Main 2014;33:453–4. doi:10.1016/j.main.2014.10.102.

[15] Zemirline A, Facca S, Lebailly F, Taleb C, Liverneaux P. Intérêt de l'arthroscopie dans le vissage percutanée des fractures de Bennett : à propos de 5 cas. Chir Main 2013;32:427–8. doi:10.1016/j.main.2013.10.006.

[16] Hagert E, Lee J, Ladd AL. Innervation Patterns of Thumb Trapeziometacarpal Joint Ligaments. J Hand Surg 2012;37:706-714.e1. doi:10.1016/j.jhsa.2011.12.038.

[17] Rongieres M. Anatomie et physiologie de l'articulation trapézométacarpienne humaine. Chir Main 2004;23:263–9. doi:10.1016/j.main.2004.09.002.

[18] Dufour M. Anatomie de l'appareil locomoteur - Membre supérieur. Elsevier Masson. 2016.

[19] Komatsu I, Lubahn JD. Anatomy and Biomechanics of the Thumb Carpometacarpal Joint. Oper Tech Orthop 2018;28:1–5. doi:10.1053/j.oto.2017.12.002.

[20] Kapandji A. Anatomie fonctionnelle de la première commissure de la main. Ann Chir Main 1986;5:158–65.

[21] Kuczynski K. Carpometacarpal joint of the human thumb. J Anat 1974;118:119–26.

[22] Ladd AL, Lee J, Hagert E. Macroscopic and Microscopic Analysis of the Thumb Carpometacarpal Ligaments: A Cadaveric Study of Ligament Anatomy and Histology. J Bone Jt Surg-Am Vol 2012;94:1468–77. doi:10.2106/JBJS.K.00329.

[23] Bettinger PC, Linscheid RL, Berger RA, Cooney WP, An KN. An anatomic study of the stabilizing ligaments of the trapezium and trapeziometacarpal joint. J Hand Surg

1999;24:786–98.

[24] Ladd AL, Weiss A-PC, Crisco JJ, Hagert E, Wolf JM, Glickel SZ, et al. The thumb carpometacarpal joint: anatomy, hormones, and biomechanics. Instr Course Lect 2013;62:165–79.

[25] Dufour M, Pillu M. Biomécanique fonctionnelle - Membres - Tête - Tronc. Masson. Elsevier-Masson; 2006.

[26] Kapandji A. Cotation clinique de l'opposition et de la contre-opposition du pouce. Ann Chir Main 1986;5:67–73. doi:10.1016/S0753-9053(86)80053-9.

[27] Berthe A, Péquignot J-P. Biomécanique de l'articulation trapézo-métacarpienne - Bases anatomiques, cinésiologiques, incidences sur les différents modes de traitement. Ann Kinésithér 1984 T11 N°4 1984:125–35.

[28] Boutan M. Rôle du couple opposant - 1er interosseux dorsal dans la stabilité de l'articulation trapézo-métacarpienne - Incidences kinésithérapiques. Centre hospitalier universitaire Joseph Fournier, 1998.

[29] McGee C, O'Brien V, Van Nortwick S, Adams J, Van Heest A. First dorsal interosseous muscle contraction results in radiographic reduction of healthy thumb carpometacarpal joint. J Hand Ther 2015;28:375–81. doi:10.1016/j.jht.2015.06.002.

[30] McGee G, O'Brien V, Van Nortwick S, Adams J. The first dorsal interosseus: A dynamic Stabilizer of the radially subluxed thumb carpometacarpal joint ? J Hand Ther 2016;29:368.

[31] Zhang AY, Van Nortwick S, Hagert E, Yao J, Ladd AL. Thumb carpometacarpal ligaments inside and out: a comparative study of arthroscopic and gross anatomy from the robert a. Chase hand and upper limb center at stanford university. J Wrist Surg 2013;2:55–62. doi:10.1055/s-0033-1333683.

[32] Nouri S, Benamirouchek A, Ait el hadj L, Soal N, Rezzik S, Fourmas S, et al. Fractures de la base du premier métacarpien - Etude rétrospective des résultats du traitement chirurgical (40 cas). Hôtel Sheraton, Oran: 2010.

[33] Cooney WP, Chao EY. Biomechanical analysis of static forces in the thumb during hand function. J Bone Joint Surg Am 1977;59:27–36.

[34] Hagert E. Proprioception of the Wrist Joint: A Review of Current Concepts and Possible Implications on the Rehabilitation of the Wrist. J Hand Ther 2010;23:2–17. doi:10.1016/j.jht.2009.09.008.

[35] Hagert E, Lluch A, Rein S. The role of proprioception and neuromuscular stability in carpal instabilities. J Hand Surg Eur Vol 2016;41:94–101.

[36] Roll R, Kavounoudias A, Albert F, Legré R, Gay A, Fabre B, et al. Illusory movements prevent cortical disruption caused by immobilization. NeuroImage 2012;62:510–9. doi:10.1016/j.neuroimage.2012.05.016.

[37] Riemann BL, Lephart SM. The sensorimotor system, part I: the physiologic basis of functional joint stability. J Athl Train 2002;37:71–9.

[38] DeMott L. Novel isometric exercises for the dynamic stability programs for thumb carpal metacarpal joint instability. J Hand Ther 2017;30:372–5. doi:10.1016/j.jht.2016.09.005.

[39] Dumitrache A, Sanchez K, Esnouf S, Roren A, Vidal J, Rannou F, et al. Rééducation de la main en pathologies médicale et chirurgicale : ergothérapie, orthèse et kinésithérapie. Presse Médicale 2013;42:1632–49. doi:10.1016/j.lpm.2013.01.074.

[40] Andreu D. Hypermobilité du pouce gauche chez une violoniste. Kinésithérapie Rev 2007;7:17–20. doi:10.1016/S1779-0123(07)70415-1.

[41] Laroche Vieux A. Implication du patient dans la rééducation de sa main traumatologique ou rhumatologique : de l'information à l'auto-rééducation. Diplôme inter-universitaire européen de rééducation et d'appareillage en chirurgie de la main. Université Joseph Fourier CHU de Grenoble, 2011.

[42] Gay A, Parratte S, Salazard B, Pham T, Guinard D, Magalon G, et al. Apport de la rééducation proprioceptive vibratoire dans la prise en charge du syndrome douloureux régional complexe de type I; étude pilote ouverte sur sept patients et quatre témoins. Rev Rhum 2007;74:861–7. doi:10.1016/j.rhum.2006.10.674.

[43] Naito E, Ehrsson HH. Kinesthetic illusion of wrist movement activates motor-related areas. Neuroreport 2001;12:3805–9.

[44] Balan SA, Garcia-Elias M. Utility of the Powerball in the invigoration of the musculature of the forearm. Hand Surg 2008;13:79–83. doi:10.1142/S0218810408003955.

[45] Le Lardic C. Rééducation de la main en pratique courante - Réseau prévention main 2006.

[46] A. Berthe GO. Les bilans de la main et du poignet. Rééduc. Main Poignet, n.d., p. 58–70.

[47] Haute autorité de santé. Questionnaire DASH - Membre Supérieur. HAS - Haute Aut Santé n.d. https://www.s-f-t-s.org/images/stories/documentations/EPAULE_SCORE_DASH.pdf?fbclid=IwAR1YkRZfVB2VIgXpCL4q9H7-Bd4o0vBMjIZV4So2z58wyBRzX9vID6gO2l0.

[48] Questionnaire DASH sur les incapacités reliées à une atteinte aux membres supérieurs 2008.

[49] JAMAR - Hydraulic Hand Dynamometer Owner's Manual - Dynamomètre hydraulique à main Manuel d'emploi 2003.

ANNEXES

ANNEXE I – Orientation du pouce à 40° par rapport aux trois plans anatomiques (position neutre) – [25]

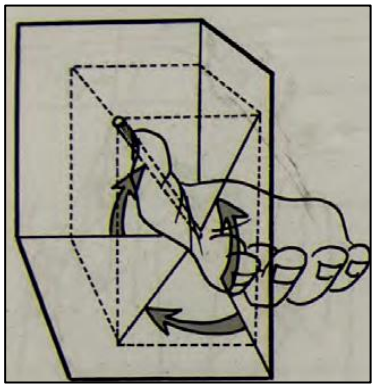

ANNEXE II - Mouvements de l'articulation trapézométacarpienne en flexion (*F*), extension (*E*), abduction (*Abd*), adduction (*Add*), pronation (*P*) et supination (*S*) – [25]

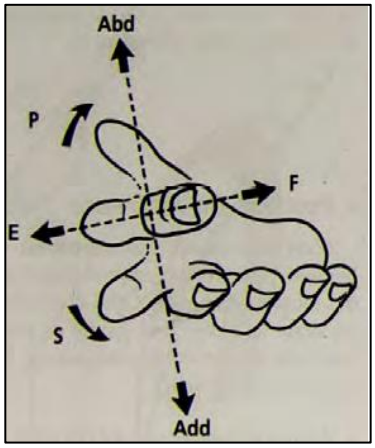

ANNEXE III - Valeurs moyennes des mouvements de la trapézométacarpienne - [25]

Mouvement de la TM	Abduction	Adduction	Flexion	Extension	Pronation	Supination
Valeur moyenne (°)	30°	20°	25°	35°	90°	*Position anatomique*

ANNEXE IV – Mouvement d'opposition du pouce - [25]



ANNEXE V – Classification des mécanorécepteurs - [34]

TABLE 1. **Classification of Mechanoreceptors—Based on Freeman and Wyke (1967), Modified by E. Hagert[88]**

Type	*Eponym/Name (Descriptive)*	*Characteristics*	*Neurophysiological Trait*	*Role in Joint Function*
I	Ruffini (dendritic)	Coil-shaped. Partial encapsulation. Dendritic nerve endings with bulbous terminals. 50–100 μm.	Slowly adapting. Low threshold	Static joint position. Changes in velocity/amplitude
II	Pacini (lamellated)	Rounded, ovular corpuscle. Thick lamellar capsule. 20–50 μm.	Rapidly adapting. Low threshold	Joint acceleration/deceleration
III	Golgi-like (grouped dendritic)	Large, spherical. Partial encapsulation. Groups of dendritic endings. >150 μm.	Rapidly adapting. High threshold	Extreme ranges of joint motion
IV	Free nerve endings	Varicose appearance, often close to arterioles. Groups or single fibers.	A∂ fibers—fast. C fibers—slow	Noxious, nociceptive, inflammatory
V	Unclassifiable	Variable size, appearance, and degree of encapsulation.	Unknown	Unknown

ANNEXE VI - Trajet des excitations neuronales par les mécanorécepteurs – réflexes spinal et supra-spinal - [34]

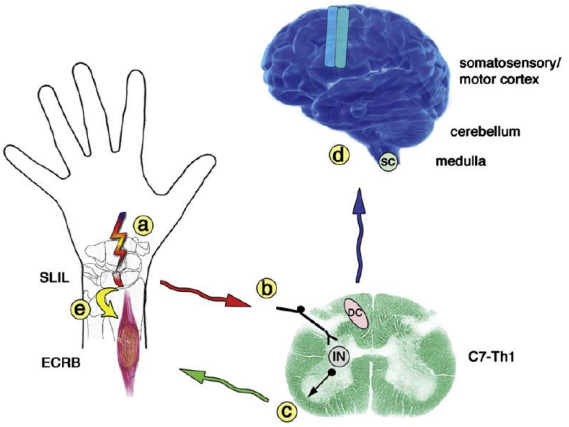

FIGURE 1. The principles of wrist proprioceptive pathways. Stimuli elicited by mechanoreceptors in intraarticular ligaments (A) convey afferent information to the dorsal horn of the spinal cord (B), where a fast monosynaptic affect on the alpha motoneuron takes place (C) for immediate control of the muscles around the wrist joint. The afferent information is, furthermore, conveyed to the cerebellum and cortex (D) for a higher supraspinal control of wrist stability. Some research also advocated the presence of local fusiform reflexes, where afferent information from mechanoreceptors is believed to stimulate the gamma motoneurons directly through local reflex arcs (E). SLIL = scapholunate interosseous ligament. ECRB = extensor carpi radialis brevis. DC = dorsal column of spinal cord. IN = interneuron. SC = spinocerebellar pathway.

ANNEXE VII - Plan de rééducation proprioceptive – Elisabet Hagert, MD, PhD (proprioception of the wrist) - [34]

TABLE 2. **Rehabilitation Strategies and Treatment Plan in Wrist Proprioception Re-education**

Stages of Proprioception Rehabilitation	*Rehabilitation Plan*	*Purpose*	*Techniques*	*Assessment of Outcome*
1	Basic rehabilitation	Edema and pain control, promote motion	Basic hand therapy techniques	Visual analog scale (VAS), degree of joint motion (ROM)
2	Proprioception awareness	Promote conscious joint control	Mirror therapy	VAS and ROM
3	Joint position sense	Ability to replicate a predetermined joint angle	Blinded passive and active reproduction of joint angle	Accuracy of joint motion, measured with goniometer or exercise machine
4	Kinesthesia (threshold to detection of passive movement)	Ability to sense joint motion without audiovisual cues	Motion detection using an exercise machine (preferable) or manual passive motion	Degree of joint angle at which motion was sensed, measured with goniometer, or exercise machine
5	Conscious neuromuscular rehabilitation	Strengthening of specific muscles to enhance joint stability	Isometric training Eccentric training Isokinetic training Co-activation	Evaluation of specific muscle strength, wrist stability during co-activations, joint stability during isometric exercises
6	Unconscious neuromuscular rehabilitation	Reactive muscle activation	Powerball exercises. Plyometric training	Muscle activation patterns using EMG

ROM = range of motion; EMG = electomyography.

ANNEXE VIII – Score d'opposition de Kapandji [45]

<u>La méthode de Kapandji</u>

- *Pour la colonne du pouce* : selon la possibilité de contact de la pulpe du pouce avec les autres doigts, on cotera de 1 à 10

1. Contact pulpe pouce – face latérale P1 du II
2. « « « - P2 du II
3. « « « - pulpe du II
4. « « « - pulpe du III
5. « « « - pulpe du IV
6. « « « - pulpe du V
7. « « « - pli de IPD du V
8. « « « - pli IPP du V
9. « « « - pli palmaire inférieur du V
10. « « « - pli palmaire moyen

► **La Date d'aujourd'hui : … / … / …**

Merci de compléter ce questionnaire !
Ce questionnaire va nous aider pour apprécier votre état de santé général et vos problèmes musculo-articulaires en particulier.
C'est à vous de remplir ce questionnaire. Ce n'est pas obligatoire et les réponses resteront strictement confidentielles dans votre dossier médical.
Veuillez répondre à toutes les questions. Certaines se ressemblent, mais toutes sont différentes.

Il n'y a pas de réponses justes ou fausses. Si vous hésitez, donnez la réponse qui vous semble la plus adaptée. Vous pouvez faire des commentaires dans la marge. Nous lirons tous vos commentaires, aussi n'hésitez pas à en faire autant que vous le souhaitez.

► **Instructions au patient**

Ce questionnaire s'intéresse à ce que vous ressentez et à vos possibilités d'accomplir certaines activités. Veuillez répondre à toutes les questions en considérant vos possibilités **au cours des 7 derniers jours**. Si vous n'avez pas eu l'occasion de pratiquer certaines activités au cours des 7 derniers jours, veuillez entourer la réponse qui vous semble la plus exacte si vous aviez dû faire cette tâche. Le côté n'a pas d'importance. Veuillez répondre en fonction du résultat final, sans tenir compte de la façon dont vous y arrivez.

► **Capacité à réaliser les activités suivantes**

Veuillez évaluer votre capacité à réaliser les activités suivantes **au cours des 7 derniers jours**.
(Entourez une seule réponse par ligne.)

		Aucune difficulté	Difficulté légère	Difficulté moyenne	Difficulté importante	Impossible
1.	Dévisser un couvercle serré ou neuf	1	2	3	4	5
2.	Écrire	1	2	3	4	5
3.	Tourner une clé dans une serrure	1	2	3	4	5
4.	Préparer un repas	1	2	3	4	5
5.	Ouvrir un portail ou une lourde porte en la poussant	1	2	3	4	5
6.	Placer un objet sur une étagère au-dessus de votre tête	1	2	3	4	5
7.	Effectuer des tâches ménagères lourdes (nettoyage des sols ou des murs)	1	2	3	4	5
8.	Jardiner, s'occuper des plantes (fleurs et arbustes)	1	2	3	4	5
9.	Faire un lit	1	2	3	4	5
10.	Porter des sacs de provisions ou une mallette	1	2	3	4	5
11.	Porter un objet lourd (supérieur à 5 Kg)	1	2	3	4	5
12.	Changer une ampoule en hauteur	1	2	3	4	5
13.	Se laver ou se sécher les cheveux	1	2	3	4	5
14.	Se laver le dos	1	2	3	4	5
15.	Enfiler un pull-over	1	2	3	4	5
16.	Couper la nourriture avec un couteau	1	2	3	4	5
17.	Activités de loisir sans gros effort (jouer aux cartes, tricoter, etc.)	1	2	3	4	5
18.	Activités de loisirs nécessitant une certaine force ou avec des chocs au niveau de l'épaule du bras ou de la main (bricolage, tennis, golf, etc.)	1	2	3	4	5
19.	Activités de loisirs nécessitant toute liberté de mouvement (badminton, lancer de balle, pêche, Frisbee, etc.)	1	2	3	4	5
20.	Déplacements (transports)	1	2	3	4	5
21.	Vie sexuelle	1	2	3	4	5

22. Pendant les 7 derniers jours, à quel point votre épaule, votre bras ou votre main a-t-elle gêné vos relations avec votre famille, vos amis ou vos voisins ? (entourez une seule réponse)

1 Pas du tout 2 légèrement 3 moyennement 4 beaucoup 5 extrêmement

23. Avez-vous été limité dans votre travail ou une de vos activités quotidiennes habituelles du fait (en raison, par) de problèmes à votre épaule, votre bras ou votre main ? (entourez une seule réponse)

1 Pas du tout limité 2 légèrement limité 3 moyennement limité 4 Très limité 5 incapable

► Sévérité des symptômes

Veuillez évaluer la sévérité des symptômes suivants **durant <u>les 7 derniers jours</u>** (entourez une réponse sur chacune des lignes)

		Aucune	légère	moyenne	importante	extrême
24.	Douleur de l'épaule, du bras ou de la main	1	2	3	4	5
25.	Douleur de l'épaule, du bras ou de la main en pratiquant une activité particulière Précisez cette activité : ……..	1	2	3	4	5
26.	Picotements ou fourmillements douloureux de l'épaule, du bras ou de la main	1	2	3	4	5
27.	Faiblesse du bras, de l'épaule ou de la main	1	2	3	4	5
28.	Raideur du bras, de l'épaule ou de la main	1	2	3	4	5

29. Pendant les 7 derniers jours, votre sommeil a-t-il été perturbé par une douleur de votre épaule, de votre bras ou de votre main ? (entourez une seule réponse)

1 Pas du tout 2 un peu 3 moyennement 4 Très perturbé 5 insomnie complète

30. « Je me sens moins capable, moins confiant ou moins utile à cause du problème de mon épaule, de mon bras ou de ma main »

1 Pas du tout d'accord 2 Pas d'accord 3 Ni d'accord ni pas d'accord 4 D'accord 5 Tout à fait d'accord

► Méthode de calcul

Le score global se présente sous la forme d'un score sur 100 par la méthode de calcul suivante :

$$\frac{[(\text{somme des n réponses})-1]}{n} \times 25$$

Le score n'est valide que dans la mesure où 90% des questions ont été renseignées par le patient (soit 3 valeurs manquantes au plus).

Pour plus de précisions sur la méthode de calcul, vous pouvez consulter le lien suivant :
http://www.dash.iwh.on.ca/assets/images/pdfs/score.pdf

► Gêne occasionnée lorsque vous jouez d'un instrument ou que vous pratiquez un sport

Les questions suivantes concernent la gêne occasionnée par votre épaule, votre bras ou votre main lorsque vous jouez d'un instrument ou que vous pratiquez un sport ou les deux. Si vous pratiquez plusieurs sports ou plusieurs instruments (ou les deux), vous êtes priés de répondre en fonction de l'activité qui est la plus importante pour vous.
Indiquez le sport ou l'instrument qui est le plus important pour vous : ……

Entourez 1 seule réponse par ligne, considérant vos possibilités durant les 7 derniers jours.
Avez-vous eu des difficultés ? :

	Aucune difficulté	Difficulté légère	Difficulté moyenne	Difficulté importante	Impossible
Pour pratiquer votre sport ou jouer de votre instrument avec **votre technique habituelle**	1	2	3	4	5
Pour pratiquer votre sport ou jouer de votre instrument **à cause des douleurs** de votre épaule, de votre bras ou de votre main	1	2	3	4	5
Pour pratiquer votre sport ou jouer de votre instrument **aussi bien que vous le souhaitez**	1	2	3	4	5
Pour passer le temps habituel à pratiquer votre sport ou jouer de votre instrument	1	2	3	4	5

► Gêne occasionnée au cours de votre travail

Les questions suivantes concernent la gêne occasionnée par votre épaule, votre bras ou votre main au **cours de votre travail.**
Entourez la réponse qui, sur chacune des lignes, décrit le plus précisément vos possibilités **durant les 7 derniers jours**.
Si vous n'avez pas pu travailler pendant cette période, considérez comme « **impossible** » les quatre propositions suivantes :

Avez-vous eu des difficultés ? :

	Aucune difficulté	Difficulté légère	Difficulté moyenne	Difficulté importante	Impossible
Pour travailler en utilisant votre technique habituelle	1	2	3	4	5
Pour travailler comme d'habitude à cause de la douleur de votre épaule, de votre bras ou de votre main	1	2	3	4	5
Pour travailler aussi bien que vous le souhaitez	1	2	3	4	5
Pour passer le temps habituellement consacré à votre travail	1	2	3	4	5

ANNEXE X - Tableau de conversion du score fonctionnel DASH – Membre supérieur - [45]

Tableau de conversion du DASH

30	**0,0**	54	**20**	78	**40**	102	**60**	126	**80**
31	**0,8**	55	**20,8**	79	**40,8**	103	**60,8**	127	**80,8**
32	**1,7**	56	**21,7**	80	**41,7**	104	**61,7**	128	**81,7**
33	**2,5**	57	**22,5**	81	**42,5**	105	**62,5**	129	**82,5**
34	**3,3**	58	**23,3**	82	**43,3**	106	**63,3**	130	**83**
35	**4,2**	59	**24,2**	83	**44,2**	107	**64,2**	131	**84,2**
36	**5,0**	60	**25**	84	**45**	108	**65**	132	**85**
37	**5,8**	61	**25,8**	85	**45,8**	109	**65,8**	133	**85,8**
38	**6,7**	62	**26,7**	86	**46,7**	110	**66,7**	134	**86,7**
39	**7,5**	63	**27,5**	87	**47,5**	111	**67,5**	135	**87,5**
40	**8,3**	64	**28,3**	88	**48,3**	112	**68,3**	136	**88,3**
41	**9,2**	65	**29,2**	89	**49,2**	113	**69,2**	137	**89,2**
42	**10**	66	**30**	90	**50**	114	**70**	138	**90**
43	**10,8**	67	**30,8**	91	**50,8**	115	**70,8**	139	**90,8**
44	**11,7**	68	**31,7**	92	**51,7**	116	**71,7**	140	**91,7**
45	**12,5**	69	**32,5**	93	**52,5**	117	**72,5**	141	**92,5**
46	**13,3**	70	**33,3**	94	**53,3**	118	**73,3**	142	**93,3**
47	**14,2**	71	**34,2**	95	**54,2**	119	**74,2**	143	**94,2**
48	**15**	72	**35**	96	**55**	120	**75**	144	**95**
49	**15,8**	73	**35,8**	97	**55,8**	121	**75,8**	145	**95,8**
50	**16,7**	74	**36,7**	98	**56,7**	122	**76,7**	146	**96,7**
51	**17,5**	75	**37,5**	99	**57,5**	123	**77,5**	147	**97,5**
52	**18,3**	76	**38,3**	100	**58,3**	124	**78,3**	148	**98,3**
53	**19,2**	77	**39,2**	101	**59,2**	125	**79,2**	149	**99,2**
				150	**100**				

ANNEXE XI – Dynamomètre à main JAMAR - [49]

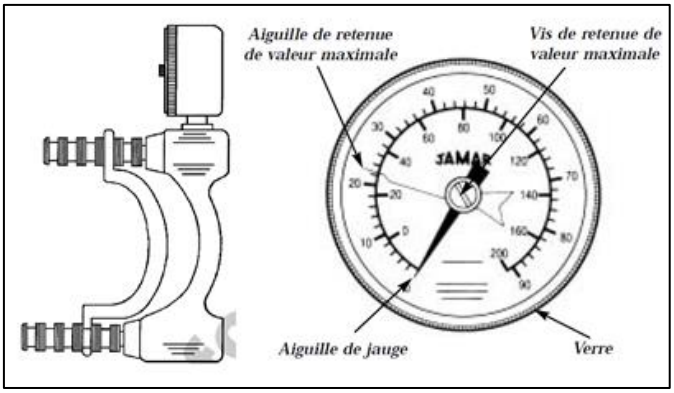

ANNEXE XII – Echelle numérique (EN) de mesure de la douleur (échelle d'auto-évaluation)

Douleur au moment présent :

Pas de Douleur 0 1 2 3 4 5 6 7 8 9 10 Douleur maximale imaginable

ANNEXE XIII - Fiche patient – Informations personnelles et évaluations

FICHE PATIENT – Informations personnelles et évaluations				
Date du début du protocole (*jj / mm / aa*) :				
INFORMATIONS PERSONNELLES	NOM / Prénom		Groupe (*G1 / G2*)	
- Genre (*F/H)*				
- Âge (*ans*)				
- Côté atteint (*G/D*)				
- Main dominante (*G/D*)				
- Cause accidentelle				
EVALUATIONS	**T0**		**T1**	**T2**
Douleur (*EN*)				
- Pré-séance				
- Inter-séance				
- Post-séance				
Force de préhension	Droite	Gauche		
- Jamar (*kg*)				
- Pinch (*kg*)				
Score de Kapandji				
Score fonctionnel DASH (*/100*)				

G1 : Groupe expérimental ; G2 : Groupe Comparatif

ANNEXE XIV – Cotation de KAPANDJI - [26]

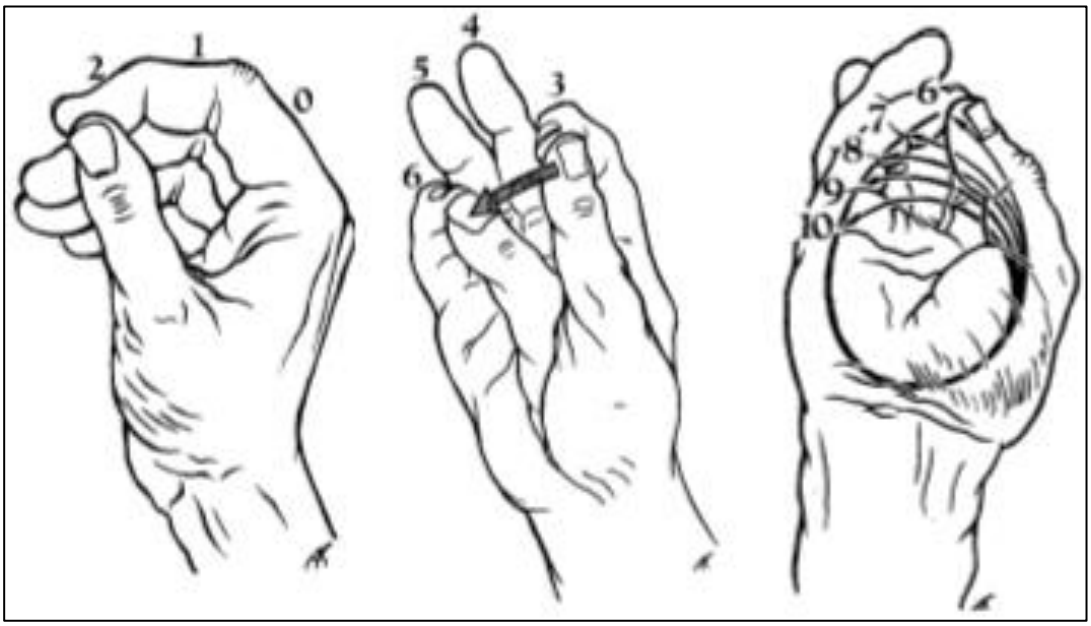

ANNEXE XV - Histogramme : modèle de présentation des résultats moyennés de l'auto-évaluation de la douleur selon l'Echelle Numérique (EN)

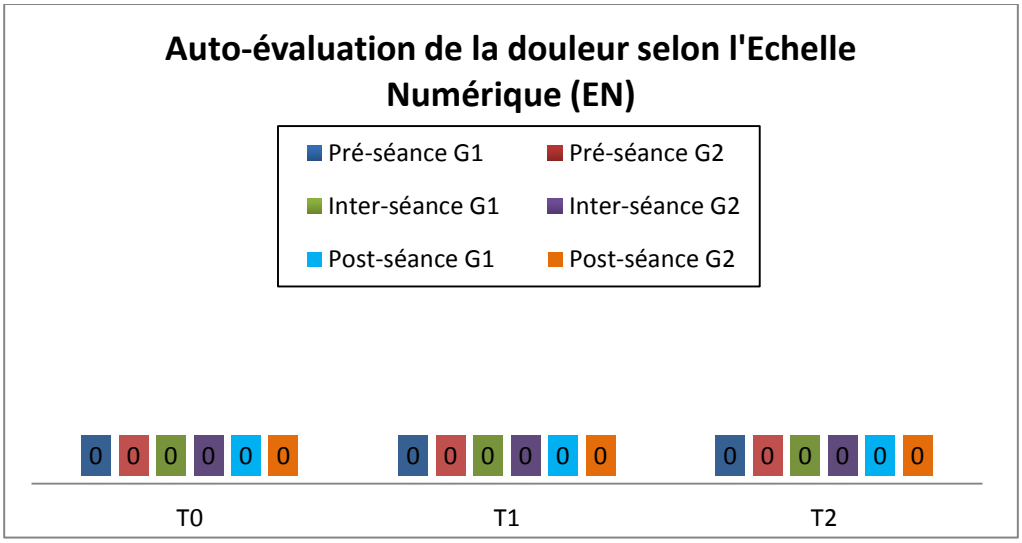

ANNEXE XVI – Courbe : modèle de présentation des résultats moyennés du score fonctionnel DASH – Membre Supérieur


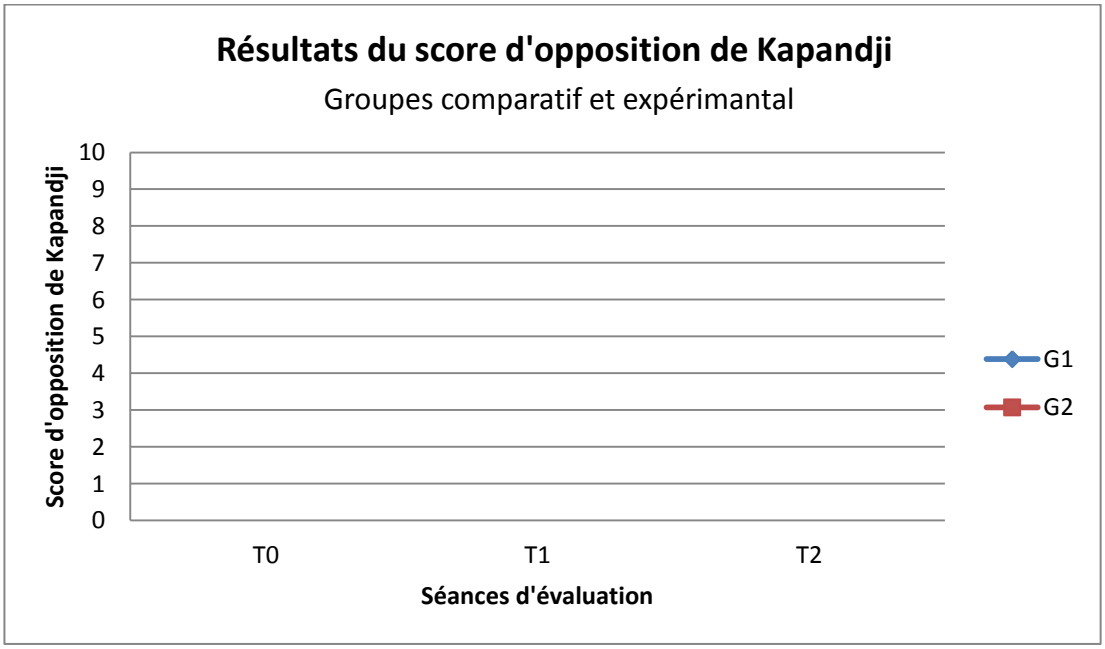
ANNEXE XVII – Courbe : modèle de présentation des résultats moyennés du score d'opposition de Kapandji.