CENTRE HOSPITALIER UNIVERSITAIRE DE REIMS

INSTITUT DE FORMATION EN MASSO-KINESITHÉRAPIE

Région ALSACE CHAMPAGNE-ARDENNE LORRAINE

IFMK de REIMS

MEMOIRE EN VUE

DU DIPLOME D'ETAT DE MASSEUR-KINESITHERAPEUTE

ETUDE DE CAS D'UNE DEFORMATION EN BOUTONNIERE DE L'INTERPHALANGIENNE PROXIMALE

Année 2016-2017

MICHEL SOPHIE

SOMMAIRE :

I. INTRODUCTION

1. Généralités…… ….1

2. Physiologie de l'extension de l'interphalangienne proximale…… …2

2.1 Rappels anatomiques …….…….2

2.1.1 Les articulations……..2

2.1.2 Les éléments passifs……2

2.1.3 L'appareil extenseur……3

2.3 Pathologie : traumatismes et déformation en boutonnière……...5

2.3.1 Les traumatismes…… ……5

2.3.2 Conséquences anatomiques……..…5

2.3.3 Conséquences fonctionnelles……..5

II. ETUDE DE CAS : PRESENTATION

1. Structure d'accueil…… ……6
2. Le patient…… ……..6
3. Histoire de la maladie……6

III. BILANS

1. Interrogatoire et bilan algique……7
2. Cutané, trophique et vasculaire……..7
3. Sensitif……...8
4. Articulaire…… ..…… …….....9
5. Musculaire…… ..……....10
6. Fonctionnel……..10
7. Test spécifique.....10

IV. BILAN DIAGNOSTIC KINESITHERAPIQUE.....12

V. PRINCIPES ET AXES DE TRAITEMENT 13

VI. TRAITEMENT.....14

- Bases de traitement.....14
- Prise en charge.....14
- Mobilisation passive.....15
- Mobilisation active.....16
- Stimulation musculaire.....17

VII. CONCLUSION DE LA PRISE EN CHARGE 19

VIII. DISCUSSION……...……21

1. L'extension physiologique……21
2. Les modifications apportées par le traumatisme……...……22

   2.1 Lésions anatomiques…….…22

   2.2 L'extension pathologique……..23

3. Les points importants à aborder lors de la prise en charge……24

   3.1 Lutte contre l'œdème ……24

   3.2 Récupération des amplitudes articulaires……..…25

      3.2.1 Lutte contre la raideur et les rétractions…….25

      3.2.2 Les mobilisation spécifique des ligaments rétinaculaires obliques……25

      3.2.3 Les mobilisations passives en extension…….26

   3.3 Le travail actif……27

      3.3.1 Travail musculaire en amplitude……27

      3.3.2 Le travail fonctionnel global……..28

   3.4 Les orthèses……...28

   3.5 Le patient……...29

IX. CONCLUSION……...……..30

ABREVIATIONS :

D4 : 4ème doigt

ECD : Extenseur Commun des doigts

FPD : Fléchisseur Profond des Doigts

IPP : Interphalangienne Proximale

IPD : interphalangienne distale

IO : interosseux

LRO : Ligament Rétinaculaire Oblique

LX : Lombricaux

MCP : métacarpo-phalangienne

I. INTRODUCTION

1. Généralités

En France l'ensemble des accidents touchant la main est d'environ 1 400 000/an [1] dont 620 000/an graves. La survenue des traumatismes de la main hors activités professionnelles en représente les 2/3, soit près de 466 000.

Ces traumatismes sont de plus en plus fréquents dans les milieux sportifs, notamment dans les sports de contact et de balle tels que le rugby, judo, volleyball, handball…

Au rugby, plus de la moitié des blessures sont des lésions fermées et 4 à 10% de l'ensemble des blessures sont de types luxation / subluxation. Les lésions articulaires sont l'un des trois type de blessure les plus courantes (avec les blessures musculaires et les contusions) [2] et 5,6% des traumatismes concernent la main [3].

Au niveau des doigts, l'articulation la plus touchée, car la plus exposée est l'interphalangienne proximale (IPP), suivie par l'articulation interphalangienne distale (IPD).

Ces traumatismes ont un fort potentiel séquellaire, mais en absence de plaies ou autre signe de gravité ils passent souvent inaperçus. En effet, les sportifs habitués aux traumatismes et à la douleur, et pressés de reprendre l'entrainement n'y prêtent pas attention. Même lorsqu'ils sont détectés, l'apparence bégnine de ces traumatismes ainsi que le polymorphisme clinique de ces pathologies amènent souvent à un mauvais diagnostic, ayant des conséquences importantes tant sur le plan fonctionnel qu'esthétique.

La déformation en boutonnière, apparaissant une à trois semaines après le traumatisme initial [4] est l'une de ces séquelles dont le retentissement fonctionnel peut handicaper fortement la personne dans sa vie quotidienne. Elle résulte d'un traumatisme en zone III entrainant alors des lésions sous-cutanées des éléments tendineux et capsulo-ligamentaires en présence. Sur un doigt ayant subi ce type de traumatisme, nous pourrons donc observer : une flexion de l'IPP et une hyper-extension de l'IPD. En laissant cette déformation s'installer, l'extension active de l'IPP ainsi que la flexion active de l'IPD deviendront alors impossible. .

Une bonne prise en charge kinésithérapique peut permettre d'éviter ces conséquences, ce type de traumatismes étant très fréquent dans le milieu sportif, il m'a semblé intéressant d'en comprendre les mécanismes sur le plan physiologique, de façon à obtenir une prise en charge thérapeutique optimale et ainsi redonner à la main ses capacités fonctionnelles.

Figure 1 Déformation en boutonnière

(extrait de [14])

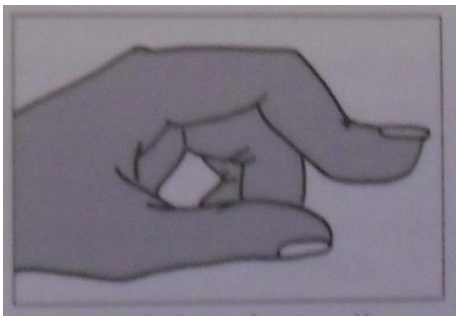

Tableau 1 Les amplitudes actives physiologiques des articulations :

	FLEXION	EXTENSION	INCL. ULNAIRE	INCL. RADIALE
IPP	120°	0°	0°	0°
IPD	90°	5°	0°	0°

Notons qu'en mobilisation passive l'IPD peut aller jusqu'à 5° d'extension, et contrairement à l'IPP qui est très stable latéralement, elle permet des inclinaisons ulnaire et radiale d'environ 30°.

Figure 2 : Anatomie osseuse d'un doigt

1 : Métacarpien *3 : P2*

2 : P1 *4 : P3*

2. Physiologie de l'extension de l'interphalangienne

2.1 Rappels anatomiques

Dans ce paragraphe seront étudiés les éléments anatomiques concernant l'IPP et l'IPD.

2.1.1 Les articulations

L'articulation Inter Phalangienne Proximale (IPP) et l'Inter Phalangienne Distale (IPD) sont des articulations trochléennes à 1 degré de liberté : flexion-extension (voir tableau 1).

Les surfaces articulaires de l'IPP et l'IPD (entre bases et têtes des phalanges) sont disproportionnées : celle des têtes (de P1 et P2) est deux fois plus importante que celle des bases (de P2 et P3) [5]. Chaque base de phalange est donc prolongée par un fibrocartilage glénoïdien [6] sur lequel s'insère la capsule et qui permet une plus grande surface de contact lors de l'extension. Les bases de P2 et P3 possèdent 3 tubercules : un dorsal permettant l'ancrage de la bandelette médiane (P2) et des bandelettes latérales (P3) du tendon extenseur commun des doigts (ECD) et deux palmaires destinés aux *checkreins ligaments* et à la plaque palmaire [7].

2.1.2 Les éléments passifs

- Moyens d'union
  - <u>La capsule</u> :

Elle permet un équilibre entre stabilité dans le plan frontal, car tendue latéralement, et mobilité dans le plan sagittal car lâche et possédant des culs-de-sac dont un important antérieur pour permettre le glissement du fibrocartilage [7]. Elle est tapissée de membrane synoviale.

Elle sera toujours impliquée dans les traumatismes articulaires.

  - <u>Les ligaments collatéraux :</u>

Présents sur les faces ulnaire et radiale de chaque articulation, avec une insertion proximale identique : sur la tête des phalanges 2 et 3 (voir figure 3), ils se divisent en 2 faisceaux: l'un jusqu'à la base de la phalange suivante, il se tend en extension. Le deuxième oblique en bas et en avant, se termine sur le fibrocartilage de l'articulation concerné. Il est tendu en flexion. Ainsi ils sont tendus en permanence [5], et permettent la stabilité aux articulations dans un plan frontal.

Figure 3: ligaments collatéraux

(tiré de Netter ; Atlas d'anatomie humaine, juin 2015)

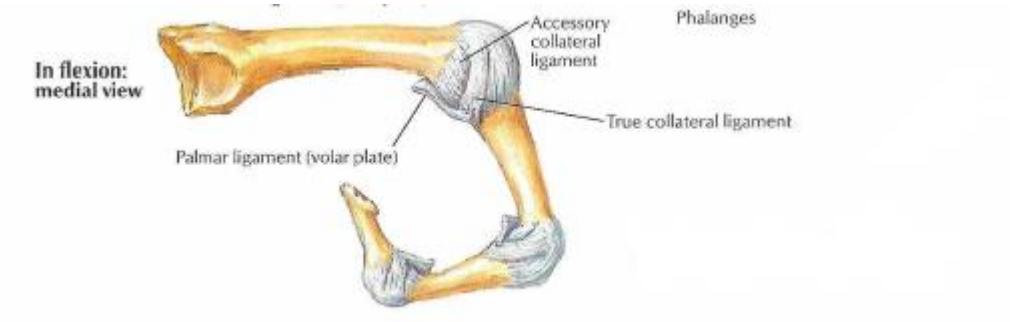

Figure 4 : le système rétinaculaire latéral

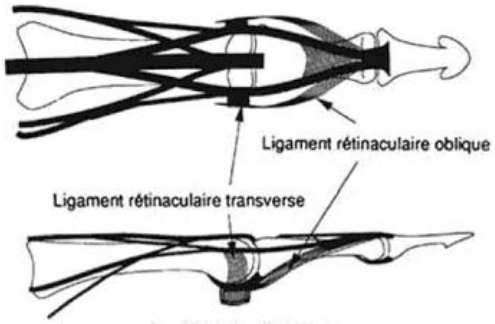

Figure 5 : le système rétinaculaire dorsal

(tiré de Netter, Atlas d'anatomie humaine, juin 2015)

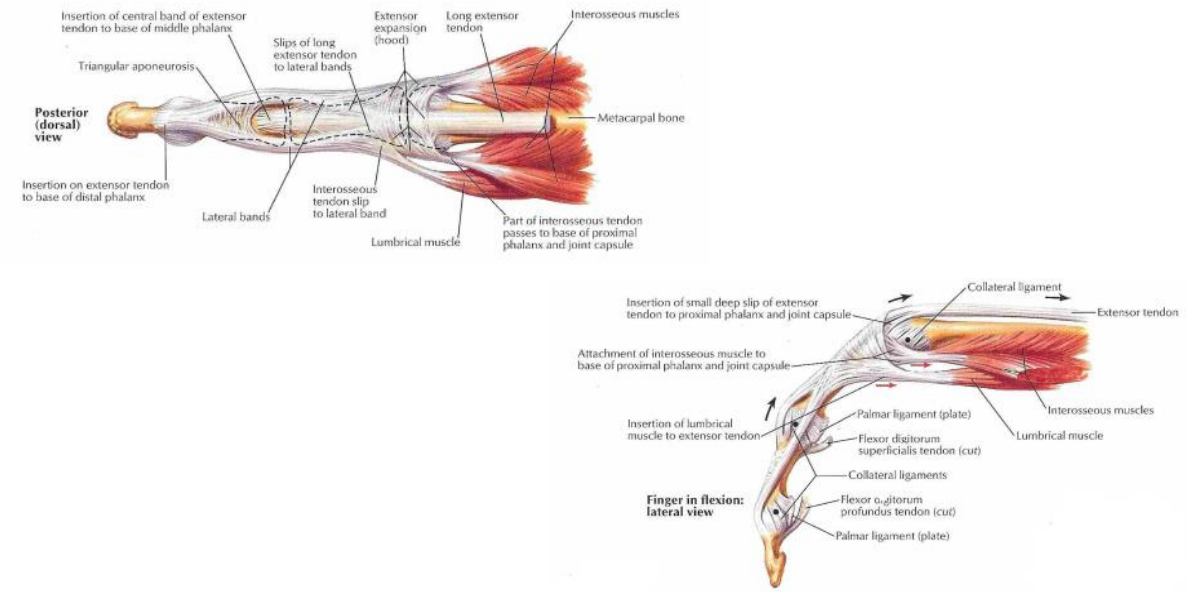

- La plaque palmaire :

C'est un épais ligament ni extensible ni élastique, placé sur la face palmaire de l'articulation, entre les *checkreins ligaments* en dorsal et la capsule en palmaire. Elle protège l'articulation en empêchant l'hyperextension de celle-ci, mais lorsqu'elle est immobilisée en position courte (flexion), sa rétraction est très rapide [7].

2.1.3 L'appareil extenseur

C'est un appareil complexe, qui par des mécanismes d'équilibration permet un mouvement d'extension précis. Il est constitué d'un système tendineux (tendons des interosseux, lombricaux et extenseur commun des doigts) et un système rétinaculaire (dorsal et latéral) [7].

- Le système rétinaculaire latéral : les ligaments rétinaculaires:

Ils sont au nombre de deux, présents sur les faces latérales du doigt : le transversal sur les faces externes de l'IPP, il va limiter le déplacement dorsal des bandelettes latérales de l'ECD. L'oblique s'insère sur la face latérale de P1 et rejoint les bandelettes de l'extenseur commun des doigts sur la face dorsale de P3 en passant sous l'axe de rotation articulaire de l'IPP et au-dessus de celui de l'IPD (figure 4). On décrit à l'oblique un effet de ténodèse croisé, mais son rôle est encore controversé aujourd'hui. Généralement, le rétinaculaire oblique est mis en tension lors de l'extension de l'IPP et entraine passivement l'extension de l'IPD [8].

La rétraction de ces ligaments fixera les déformations des doigts.

- Le système rétinaculaire dorsal : la dossière des interosseux

C'est une lame aponévrotique située à la face dorsale de la tête du métacarpien jusqu'à la réunion des bandelettes latérales l'ECD sur P3. Elle est formée par des expansions des tendons des muscles intrinsèques (interosseux et lombricaux), et est complétée par des fibres transversales aux phalanges : le ligament triangulaire en distal au niveau de la phalange distale et les fibres arciformes en proximal au niveau de la phalange intermédiaire [7]. (figure 5)

Elle va permettre de stabiliser l'ensemble des tendons intrinsèques et extrinsèques de l'appareil extenseur.

Figure 6 : tendons des extenseurs (tiré de [7])

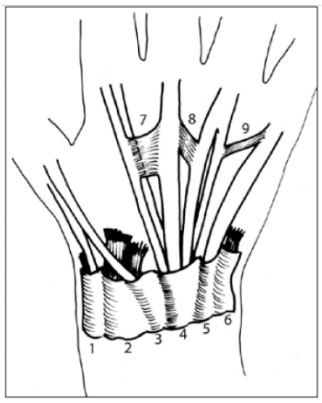

Les tendons de l'ECD possèdent des connexions inter-tendineuses. De ce fait les doigts 3 et 4 n'ayant pas d'extenseur propre, ne pourront s'étendre indépendamment.

Figure 7 : les interosseux

(tiré de Kamina,)

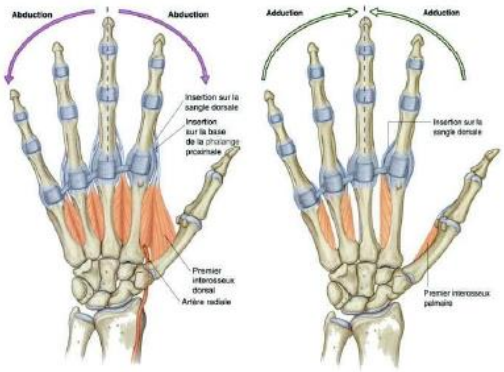

Vue dorsale *vue palmaire*

Figure 8 : Les lombricaux

(tiré de Kamina)

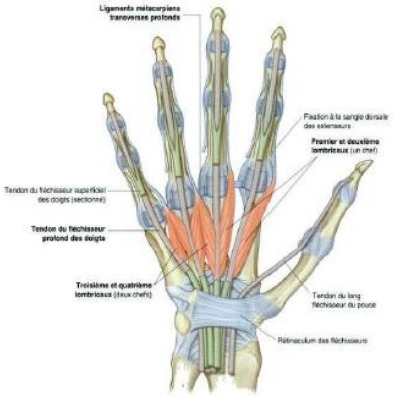

- Le système tendineux :
  - l'extenseur commun des doigts (ECD)

De son insertion proximale sur l'épicondyle latéral de l'humérus, il donne 4 tendons pour chaque doigt long, au niveau de l'IPP, il va trifurquer sur P1 et donner: une bandelette médiane qui va s'ancrer sur le tubercule dorsal de P2, et deux bandelettes latérales passant sur la face supéro-externe de P2 qui se rejoignent sur la face dorsale de P3 par un tendon conjoint terminal [6], (figure 6). Sa fonction principale est l'extension de l'articulation métacarpienne. Il participe à l'extension des interphalangiennes, mais de façon incomplète, uniquement lorsque la MCP n'est pas en hyperextension.

  - Les interosseux

Les interosseux se retrouvent sur les faces palmaire et dorsale de la main. Voir figure 7

Insertion	**palmaires**	**dorsaux**
-Proximale	-Sur la face regardant vers l'axe de la main de tous les métacarpiens sauf le 3ème	-2 métacarpiens adjacents, sur la moitié du métacarpien le plus proche de l'axe de la main et la face latérale du plus éloigné.
-Distale	- Par un tendon sur la base latérale de P1 du côté le plus éloignée de l'axe de la main -Superficiellement : Par des fibres tendineuses sur la dossière des interosseux, sur le tendon de l'ECD au niveau de P1, et les bandelettes latérales de l'ECD vers P3	
Action	Abduction des doigts	Adduction des doigts

En action combinée, on observera une flexion des MCP, extension des IPP / IPD, et adduction des doigts [9]. Du fait de leur petite taille, ils participent aux mouvements de finesse des doigts.

  - Les lombricaux

Ce sont de petits faisceaux musculaires naissant de chaque tendon des fléchisseurs profonds des doigts, il en existe 4 : les 2 premiers s'insèrent sur le bord latéral des fléchisseurs des doigts longs II et III, les deux derniers sur un cadre fibreux, respectivement entre les tendons des doigts longs III et IV, et IV et V. Ils finissent sur les bandelettes de l'ECD en ava1 de la dossière.

Ils jouent un rôle important dans la proprioception car ils possèdent un nombre important de tenso-récepteurs. Grâce à leurs insertions, ils peuvent étendre l'IPP quelque soit la position de la MCP, et équilibrent la tension entre fléchisseurs et extenseurs. Voir figure 8

Ils vont faciliter l'étirement passif du FPD, facilitant ainsi l'extension des articulations interphalangiennes [10].

Figure 9 : classification topographique de Verdan

(tiré de [14])

Figure 10 : déformation en boutonnière

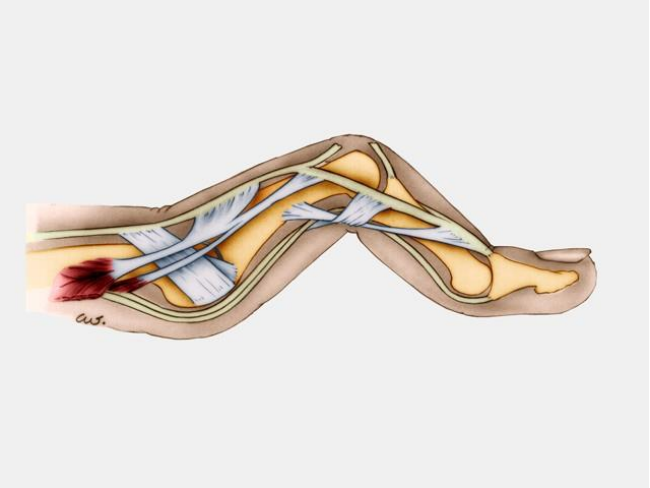

2.3 Pathologie : traumatismes et déformation en « boutonnière »

2.3.1 Causalgie

La déformation en boutonnière est une séquelle d'un traumatisme en zone III de la classification topographique de Verdan (voir figure 9), de l'appareil extenseur au niveau de la bandelette médiane de l'extenseur commun des doigts qui s'ancre sur la base de P2. Il peut être soit direct sur la face dorsale de l'IPP ou indirect, à la suite d'une flexion forcée alors que le doigt est en extension et donc que les tendons de l'extenseur commun sont en tension.

2.3.2 Conséquences anatomiques

Le patient va d'abord observer un gonflement de l'articulation IPP quelques jours après le traumatisme, difficilement réversible, et qui va perdurer dans le temps avec l'installation d'une fibrose. On observera aussi un déséquilibre entre muscles fléchisseurs et extenseurs [11]

La position de repos du doigt naturellement légèrement fléchie va permettre à l'IPP de faire saillie entre les bandelettes latérales. La bandelette médiane au niveau de P2 étant lésée, chaque flexion de l'IPP va alors augmenter ce déplacement pathologique jusqu'à faire passer l'axe de rotation de l'articulation IPP au-dessus des bandelettes latérales. (figure 10)

A ce stade, l'amplitude d'extension complète de l'IPP n'est plus atteignable, les structures passives aux alentours vont alors se rétracter: principalement la plaque palmaire et les ligaments rétinaculaires, mais aussi la capsule, de même pour les éléments lésés qui cicatriseront dans ces positions non-physiologiques. La fixation de l'IPD en extension arrivera ensuite à cause de la distension du ligament triangulaire et fibres arciformes de la dossière [12].

Les rétractions et la fibrose vont finalement fixer l'attitude de flexion d'IPP et hyper-extension d'IPD, sans traitement, ni mobilisations, la déformation continuera à s'aggraver.

2.3.3 Conséquences fonctionnelles

Non traitée, la déformation va se fixer, s'enraidir, cela pouvant aller jusqu'à à une perte totale de fonction du doigt. Une prise en charge non adaptée peut induire raideur et instabilité chronique de l'articulation, le patient ne retrouvera plus la fonction optimale de son doigt avant traumatisme [13]. Ces séquelles, impacteront toute la main et seront un handicap majeur pour le patient dans toutes les activités quotidiennes, et plus généralement l'utilisation de sa main.

A terme la gêne occasionnée put amener le patient à demander l'amputation de ce doigt devenu inutilisable et source d'inconfort.

Photo 1 : comparative vue dorsale des mains droite et gauche du patient le 09-08-2016

II. ETUDE DE CAS

1. Structure d'accueil

Le patient Mr S a été vu lors d'un stage du 25/07 au 19/08 dans un institut spécialisé dans la prise en charge de pathologies de la main. Cet établissement reçoit de nombreux patients présentant des pathologies du membre supérieur, majoritairement l'épaule et la main. Un large panel d'appareils de rééducation est mis à disposition : matériel de thermothérapie, électrothérapie, de renforcement musculaire, et petit matériel de rééducation.

2. Le patient

Mr S. est un homme de 28 ans, il vit avec son amie en appartement et n'a pas d'enfants. Il est droitier et travaille en tant que contrôleur qualité en aéronautique. Il se déplace principalement en voiture. Le patient pratique le rugby en compétition à raison de 3 entrainements par semaine, plus matchs officiels (2 à 3 par mois). Il joue au poste de talonneur ce qui implique de nombreux contacts et donc de risques de traumatismes.
Le patient consent aux soins et s'y implique pour réduire le plus vite possible la déformation.

3. Histoire de la maladie

Mr S a subi une première luxation de l'inter phalangienne proximale lors d'un entrainement de rugby le mercredi 11 Mai 2016 suite à un plaquage. Elle a été hâtivement réduite, et un bandage de contention type strapping a été posé sur les doigts de Mr S

Le patient a rejoué le dimanche lors d'une compétition et s'est re-luxé le doigt trois fois pendant la rencontre. Après quelques jours, l'état de son doigt s'aggravant jusqu'au flessum irréductible de l'IPP et extension de l'inter phalangienne distale, il s'est rendu aux urgences et a passé une série de radiographies le vendredi 27 Mai. Aucune lésion osseuse n'a été observée (figure 1). Des séances de rééducation ainsi qu'une orthèse lui ont tout de même été prescrites.

Mr S a ensuite passé une échographie le 08 Juin donnant le diagnostic final de « entorse luxation de l'IPP du 4ème doigt de la main gauche avec lésion de la bandelette médiane de l'extenseur commun des doigts et arrachement osseux sur le bord radial de P2 ». Voir photo 1

Photo 2 : orthèse de type Capener

Photos 3 et 4: Orthèse de Capener D4 gauche vue dorsale (gauche) et palmaire (droite)

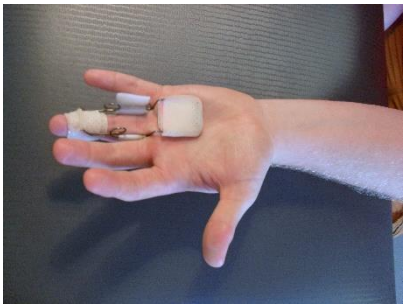

III. BILANS

Ce bilan a été effectué le 25 Juillet, soit 1mois après le début de rééducation. Il fera office de bilan intermédiaire pour le thérapeute.

1. Interrogatoire et bilan algique

Mr S arrive avec une attitude du 4ème doigt en boutonnière, présentant au repos 40° de flexion de l'IPP, +20° d'extension de l'IPD et +10° d'extension de MCP. Il ne prend plus de médicaments antalgiques.

La douleur est une sensation anormale et désagréable, mais toute à fait subjective, elle peut varier entre deux patients [14], il faut donc la caractériser le plus précisément possible. Le patient dit être gêné par la déformation sans forcément être douloureux. Lorsque celle-ci est ressentie, le patient l'évalue sur l'échelle numérique analogique (ENA) à 1/10, ayant été jusqu'à 3/10 lors du traumatisme.

Cette sensation dolente se situe sur la face dorsale de l'articulation lésée (IPP), en précisant encore une fois que cela relève plus de la gêne que de la douleur. La palpation de la face interne de l'articulation IPP du 4ème doigt présente un point exquis, correspondant aux ligaments collatéraux lésés et à la lésion osseuse [15].

Cette déformation ne lui pose pas de problèmes pour les activités de la vie quotidienne.

Les gênes ressenties sont favorisées par le mouvement et les amplitudes extrêmes avec une sensation de tiraillement sur la face dorsale de P2, P3 et de l'IPP lors de la flexion maximale (active ou passive) de cette dernière.

Mr S possède une orthèse de type Capener (photos 2,3 et 4) depuis le 30 Juin 2016 qu'il porte hors activité professionnelle *(est-ce normal ? Pichard*) : à domicile et la nuit, soit au minimum 10 heures par jour.

2. Cutané, trophique et vasculaire

Hors déformation du 4ème doigt, le reste de la main du patient ne présente pas de difformité ni de cicatrice.

A la première observation l'interphalangienne proximale est enflée et rouge. A la palpation la peau au niveau de D4 est de qualité homogène, élastique et mobilisable sur ses 4 faces.

Tableau 2 : périmétries du 4ème doigt :

	Droite	**Gauche**
P1	6,5 cm	7,0 cm
P2	4,0 cm	4,0 cm

Tableau 3 : résultats des tests sensitifs

	Test pression	**Test proprioception**
P2	5/5	10/10
P3	5/5	10/10

Malgré l'apparence œdémateuse, nous ne retrouvons pas le signe du godet, mais plutôt une « grosse » articulation à sensation palpatoire dure avec une palpation de l'interligne impossible. De par le gondolage d'IPP la périmétrie à son niveau n'est pas précise, c'est pourquoi les périmétries des doigts au niveau de P1 et P2 ont été mesurées. Elles sont augmentées par rapport au côté sain (voir tableau 2).
Cela correspond à l'amas fibreux caractéristique de cette pathologie. La plupart des patients atteints de cette pathologie conserveront une articulation volumineuse même après la rééducation.

Aucun hématome n'est visible au jour du bilan et le patient n'en décrit pas non plus lors des traumatismes, ni dans les jours qui ont suivi. Les phanères de tous les doigts ont une qualité trophique normale, ni cassants, ni secs.

3. Sensitif

La conclusion de l'échographie initiale n'indiquait pas de lésion vasculo-nerveuse, et le patient dit ne pas présenter pas de trouble sensitif, ni de troubles gnosiques. Nous vérifierons tout de même les sensibilités « normales » à la pression.

Le test à la sensibilité à la pression est réalisé avec des monofilaments (set d'esthésiomètres de Semmes et Weistein) sur 5 essais au niveau de P2 puis de P3. Le patient devait dire s'il ressentait ou non une pression. Le premier filament à être testé est le 2,83, le patient ayant ressenti le toucher sur les 5 essais, le tact est automatiquement décrit comme normal [6], avec possibilité de percevoir une légère, mais aussi une importante pression. Les filaments de diamètres plus petits n'ont donc pas été testés.

La sensibilité proprioceptive est évaluée par 2 tests sur cinq essais chacun : d'abord le patient doit donner la position des IPP et IPD dans l'espace, yeux fermés (flexion ou extension). Il est ensuite demandé au patient de reproduire la position du doigt D4 lésé par rapport à la position de D4 sain. Mr S donne et reproduit les positions sans problème, la sensibilité proprioceptive n'est pas touchée.

L'ensemble de ces tests est effectués yeux fermés, comparativement au doigt sain, les résultats sont rassemblés dans le tableau 3.

Photo 5 : Poings fermés du patient le 19-08

Tableau 4 : amplitudes articulaires

		IPP SAINE	IPD SAINE	IPP PATHO	IPD PATHO
FLEXION	Active	108°	90°	80°	60°
	Passive	120°	90°	100°	65°
EXTENSION	Active	0°	0°	-30°	+20°
	Passive	0°	+10°	-10°	+25°

NB : Les MCP droites et gauche possèdent des amplitudes articulaires identiques

4. Articulaire

A la date du bilan Mr S présente un déficit de flexion active de l'IPD allant au maximum jusqu'à 60° de flexion, et d'extension active de l'IPP de -30°. Les mesures ont été faites à l'aide d'un goniomètre de Cochin, plus adapté aux articulations des doigts.

En passif, en position de repos du poignet (30° d'extension) il est possible d'obtenir une flexion complète globale du doigt mais le patient ressent une sensation de tiraillement sur sa face dorsale. De façon active, Mr S parvient à fermer le poing, avec toutes les pulpes des doigts qui touchent la paume, même si l'IPD de D4 à gauche ne parvient pas à obtenir le même degré de flexion que les autres (voir photo 5).

Les amplitudes de flexion et extension de l'IPP et IPD ne sont pas complètes sur D4 avec une extension maximale de l'IPP reste de -10°, et une hyperextension de +25° de l'IPD (voir tableau 4).

Les mobilités spécifiques : glissements palmaire – dorsal, et radial - ulnaire sont possibles, mais les mouvements latéraux sont désagréables pour le patient.

Les amplitudes totales passives et actives (TAM–TPM), en comparant D4 sain et pathologique, informent d'un déficit de mobilité de D4 gauche :

- de flexion active de 58°
- de flexion passive de 45°
- d'extension active de +10°
- d'extension passive de +5°

Ces chiffres sont une représentation de la perte de mobilité globale du doigt. La déformation induit des déficits dans des amplitudes inverses pour chaque articulation : un déficit de flexion d'une articulation peut donc être plus ou moins compensée par trop d'extension d'une autre.

En actif, l'extension et la flexion sont limitées tant sur l'IPP que l'IPD, avec un déficit allant jusqu'à -30° d'extension en proximal et un ajout de +20° en distal. La tension appliquée par la déformation articulaire sur les téguments empêche, encore à ce stade, la complète flexion de l'IPP en actif. (*expliquer Pichard)*

Nous observons donc une raideur au niveau de l'IPP, cependant sa mobilisation est facilitée après un temps de fluidothérapie chaude.

Les autres doigts ainsi que le poignet ont des amplitudes actives identiques au membre sain.

Photo 6 : Appareil de mesure de la force des intrinsèque

Les résultats obtenus apparaissent dans la le tableau sous l'intitulé « force intrinsèque »

Tableau 5 : force musculaire

	Côté patho / sain			Côté patho / sain	
Pinch (Kgms)			Poigne (psi)	16	17
% de récupération			% de récupération	94 %	
Grasp (Kgs)	45	55	Force intrinsèque	13,5	18
% de récupération	82 %		% de récupération	75 %	

5. Musculaire

Nous n'observons pas d'amyotrophie des interosseux car la mesure centimétrique autour des diaphyses des métatarsiens est de 22cm à droite et à gauche. Ils ne sont donc pas atrophiés, cela est important à savoir pour le travail de l'extension avec la dossière.

Par contre, nous mesurons une nette différence de force des intrinsèques entre les 2 côtés à l'aide du dynamomètre (photo 6), dont les résultats sont rassemblés dans le tableau 5, qui est plus importante que la simple différence de force du fait de la latéralité du patient. Cela peut s'expliquer par la mauvaise répartition de pression, sur la pince étau, par la main pathologique avec doigt déformé.

6. Fonctionnel

Le patient parvient à fermer le poing : la pulpe de tous les doigts touchent la paume sauf le 4 (photo 5), mais le patient ne se dit pas gêné dans les activités de la vie quotidienne : toilette, habillage, repas, conduite, ni dans son activité professionnelle.

La fonctionnalité de la main est évaluée par le test Quick DASH à 100/100 lors du bilan (voir annexe 1). *Lors de son arrivée le 28/06 le patient notait le DASH à 89/100.*

7. Tests spécifiques

- *Le test d'ELSON :*

Ce test a été l'un des premiers décrits pour objectiver la lésion de la bandelette médiane de l'ECD. En maintenant passivement la MCP en extension et l'IPP en position de flexion à 90° il est demandé au patient d'essayer d'étendre d'IPD [16]. Lorsque l'IPP est maintenue dans cette position, la bandelette médiane est physiologiquement mise en tension.

Quand un sujet non pathologique voudra étendre son IPD, l'ECD va s'activer et la bandelette médiane sera d'abord mise en jeu, produisant ainsi le relâchement des bandelettes latérales et donc du tendon conjoint s'insérant sur P3. Le thérapeute ressentira alors une poussée contre son doigt maintenant P2, mais comme l'extension de l'IPD se fait par l'intermédiaire des bandelettes latérales, il n'observera normalement pas d'extension d'IPD : le test est négatif.

Au contraire si la bandelette est distendue ou rompue, la force imposée par l'ECD va directement être transmise aux bandelettes latérales, l'extension de l'IPD est dès lors réalisable : le test est positif à la lésion.

Le test a été effectué sur Mr S, et s'est révélé positif.
Suite à l'échographie qu'il a passé nous savons que la bandelette n'est pas rompue. D'après certains auteurs ce test ne fait pas la distinction entre la rupture complète et la partielle de la bandelette médiane [11], nous observerons une différence uniquement entre une bandelette lésée et une intègre.

Le traumatisme s'étant produit il y a plus de 6 semaines nous pouvons imaginer que la cicatrisation a déjà opéré. Nous pouvons donc penser que la bandelette a cicatrisé dans une position pathologique et est aujourd'hui distendue.

- *Evaluation de la rétraction du ligament rétinaculaire oblique (LRO):*

Il est possible d'objectiver une rétraction du LRO en positionnant l'IPP du patient en extension maximale, puis en lui fléchissant doucement l'IPD de façon passive, et ensuite en demandant de la fléchir activement [17]. Du fait de son trajet, ce ligament mis en tension lors de l'extension de l'IPP, il entrainera une extension automatique de l'IPD (dit « par effet ténodèse croisé »).

Si cette position d'extension d'IPP est maintenue passivement, le ligament est alors légèrement détendu et permet par synergie avec le FPD, une flexion d'IPD. S'il se rétracte l'IPD restera en extension et aucune mobilité ne sera possible.

Le test réalisé sur Mr S montre qu'une flexion passive de l'IPD est possible sans atteindre la fin de course articulaire. La mobilisation active, est possible sans avoir à forcer ni sensation de raideur, mais de plus faible amplitude que passivement. Les ligaments rétinaculaires ne sont donc pas complètements rétractés, mais ils ne possèdent pas non plus toute l'extensibilité physiologique permettant une flexion de grande amplitude.

IV. BILAN DIAGNOSTIQUE KINESITHERAPIQUE

Résumé :

Mr S a subi un traumatisme indirect au niveau de l'IPP créant une luxation dorsale de l'IPP. Ne connaissant pas les conséquences de cette luxation, et ayant continué à pratiquer le rugby, les lésions primaires se sont aggravées. Comme il est fréquent de le voir dans ces pathologies sportives amateur, le début de sa prise en charge a été retardé.

La première séance a donc eu lieu à J+47 de la luxation initiale, la déformation en boutonnière est donc installée et le délai de prise en charge allongé ont aggravé cette attitude par des rétractions, de la raideur, la perte d'amplitude et de la fibrose.

L'arrachement osseux face radiale de P2 indique un traumatisme en inclinaison ulnaire, des éléments lésés sur les faces radiale (étirement) et ulnaire du doigt, mais aussi sur les faces palmaire et dorsale du fait de la lésion de la bandelette médiane.

Conclusion du bilan : Après un mois de rééducation, Mr S présente toujours une déformation en boutonnière au niveau de l'IPP du 4ème doigt de la main gauche partiellement réductible tant en passif qu'en actif. L'articulation est encore enflée et l'amplitude d'extension complète d'IPP n'est pas atteignable, tout comme celle de flexion maximale de l'IPD. La sensibilité de D4 n'a pas été impactée, et la main du patient reste fonctionnelle et utilisable dans sa vie quotidienne.

DEFICIENCES

-distension de la bandelette médiale de l'extenseur

-rétractions ligamentaires

-distension aponévrotique

LIMITATIONS

-Limitation d'amplitude IPP

-Hyper-extension IPD

-raideur IPP

RESTRICTION DE PARTICIPATION

-activité professionnelle nécessitant la préhension

-activité sportive

BILAN DIAGNOSTIC KINESITHERAPIQUE

FACTEURS PERSONNELS

-jeune

-rugbyman

-possède le permis

ENVIRONNEMENT

-appartement

-loisir à risques

-besoin de voiture pour aller sur son lieu de travail

V. PRINCIPES ET AXES DE TRAITEMENT

Le cas présenté ici est une séquelle de luxation du 4ème doigt, avec retard de prise en charge. Cela demande une rééducation particulière, qui ne suit pas de protocole ou de calendrier bien défini, mais plutôt basée sur les sensations du patient, l'évolution de la déformation et le ressenti du kinésithérapeute.

Objectifs :

- Du patient :
    - Esthétique : retrouver une main non déformée
    - Fonctionnel : ouverture complète de la main et suffisante du 4ème doigt
    - Loisirs : rejouer au rugby
- Kinésithérapique :
    - Eviter les complications futures dues à la déformation
    - Réduction de la déformation au maximum
    - Fonctionnel : retrouver un doigt « normal », une bonne stabilité [18
    -], diminuer la limitation d'amplitudes des interphalangiennes

Principes de la prise en charge : suivi de l'évolution de la déformation, surveillance de l'observance du patient, conseils de port de l'orthèse

Les objectifs sont priorisés ainsi:
D'abord la diminution de la raideur, et la récupération des amplitudes articulaires activo-passives des IPP en entretenant la mobilité de l'IPD, cela associé à un renforcement des muscles intrinsèques.
Une fois la confirmation de l'ancrage de la bandelette médiale de l'ECD sur P2 par échographie, le renforcement musculaire global de D4 (extenseur, interosseux et lombricaux) sera intensifié, tout comme la récupération des amplitudes en extension de l'IPP et en flexion de l'IPD.

La mobilisation se fera principalement en extension [19] de sorte à ne pas laisser s'enraidir l'articulation en flexion, la mobilité étant primordiale au niveau des doigts longs [20].

Ces objectifs seront fonction des limitations du patient et nous adapterons le traitement pour les atteindre, en restant dans l'optique d'une régression complète de la déformation du doigt.

Photo 7 : appareil « sensibiliss »



VI. PRISE EN CHARGE KINESITHERAPIQUE

- **Bases de traitement**

Le traitement sera en d'abord orthopédique [21], par une association entre kinésithérapeute qui tente de réduire la déformation et la limitation fonctionnelle, un ergothérapeute qui va confectionner des attelles IPP stop (pour les boutonnières prises en charge précocement) et Capener (sur la suite de prise en charge précoce ou un début de rééducation tardif). Enfin le patient aura des rendez-vous réguliers avec le chirurgien pour son suivi, et les prises de décisions ou non d'opération [8].

En cas de fracture arrachement trop important ou de luxation reproductible en flexion extension, ou bien en fin de prise en charge : en cas d'échec du traitement ou de récupération fonctionnelle insuffisante et instabilité, la chirurgie est alors à envisager.

Non prises à temps, ces attitudes en flexion - extension peuvent devenir complètement irréductibles et aboutir à une amputation. Même prises à temps la prise en charge kinésithérapique peut être longue, allant généralement de 2 à 6 mois, mais pouvant durer jusqu'à 2ans.

- **Prise en charge**

Nous décrirons la rééducation à partir de notre première séance avec le patient, à J+84 du traumatisme. Une séance type dure environ une heure.

Nous commençons avec 15minutes de physiothérapie chaude qui va permettre un assouplissement de ces structures capsulo-ligamentaires, mais aussi musculaires et tendineuses au niveau de la main.

Le volume de l'articulation IPP n'est pas dû à un œdème veineux, mais à de la fibrose, la thermothérapie par le chaud est donc indiquée dans ce cas et elle accordera à l'articulation une plus grande amplitude de mobilisation par la diminution de la raideur.

Pour ce faire le patient va mobiliser ses doigts dans un bain d'eau chaude (température entre 34 et 36°C) ou à l'intérieur d'un appareil type sensibilis (photo 7) qui permet de chauffer les structures visco-élastiques et capsulo-ligamentaires.

Photo 8 : Mobilisation spécifique de l'IPP en extension

L'envoi de particules d'eau, de sciure ou de sable sur l'articulation participe aussi à la récupération de sa proprioception [6], cela était d'autant plus important en début de rééducation car le doigt était très raide, le patient qui ne pouvait donc plus l'utiliser efficacement, perdait forcément en sensations proprioceptives.

Nous évaluerons ensuite l'état de raideur et d'amplitudes articulaires possibles du patient par la sensation que nous en avons à la mobilisation. De façon à déterminer la durée, généralement comprise entre 15 et 30 minutes, ainsi que les paramètres de notre mobilisation.
Si le doigt semble encore raide, un massage « drainant » est fait, accompagné de quelques assouplissements des éléments rétractés par des traits tirés. Il est possible d'appliquer du massage de type MTP afin de défaire la fibrose apparue lors de la cicatrisation.
Dans l'objectif de retrouver une stabilisation latérale correcte, nous massons les éléments latéraux lésés dans le sens longitudinal pour casser les fibres mal cicatrisées, de façon à retrouver une direction correcte de cicatrisation.

Cette phase de thermothérapie et massage a pour but la libération et l'amélioration des glissements entre les plans de l'articulation, nécessaires pour retrouver la totalité des amplitudes articulaires, et cela optimisera dans la suite de notre séance le renforcement des interosseux.

Nous pourrons ensuite travailler analytiquement en décoaptation articulaire, IPP en extension.

- **Mobilisation passive**

Puis sont réalisées des mobilisations passives spécifiques en extension de l'IPP sans prise en compte de l'IPD et une mobilisation spécifique de l'IPD en variant les positions d'IPP (extension et flexion). Enfin une mobilisation globale des 2 articulations est effectuée, puis plus globalement du doigt, de la main et du poignet pour ré-intégrer le fonctionnement normal de D4 dans le schéma moteur de la main.

La mobilisation spécifique de l'IPP en extension (photo 8) se fait en bloquant la métacarpo-phalangienne avec la main proximale, en maintenant P1 par une pince avec le pouce et l'index sur ses faces dorsale et palmaire sans écraser les tendons [22].

Figure 11 : Système à trois points d'extension d'IPP

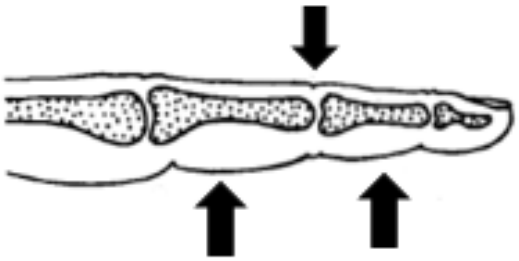

P2 est maintenu de la même façon avec la main distale, nous maintiendrons l'IPD en flexion avec les doigts longs, nous obtenons ainsi un système à trois points [23]. Une fois que l'articulation sera assouplie nous réduirons ces bras de leviers en rapprochant les prises de l'IPP. Les 2 index entrainent l'IPP en extension en emmenant la tête de P1 et la base de P2 en palmaire, voir figure 11.

Cette mobilisation participera au relâchement de la plaque palmaire qui s'est rétractée de façon importante par la flexion de l'IPP

Par la mobilisation analytique de l'IPD, nous tenterons de nous débarrasser des dernières rétractions présentes sur le ligament rétinaculaire oblique.

Comme pour l'évaluation de la raideur, nous positionnons de l'IPP en extension maintenue passivement, puis nous réalisons une flexion passive de l'IPD, et enfin active. Il est demandé au patient de refaire cet exercice chez lui le matin et le soir, pendant quelques minutes.

Inversement, nous pourrons démarrer la mobilisation par une flexion d'IPD, suivie d'une extension d'IPP. Ces mobilisations passives spécifiques sont faites dans l'attitude inverse de la boutonnière.

- **Mobilisation active**

Les mobilisations actives analytiques de l'IPP, IPD, toujours en sens inverse de l'attitude vicieuse (extension IPP puis flexion IPD ou flexion IPD puis extension IPP) sont effectuées, et aussi globales du doigt et de la main.

Nous demandons ensuite au patient quelques exercices de tenu-lâché en flexion au niveau de l'IPD, car l'extension permanente de l'IPD va empêcher le fléchisseur profond du 4ème doigt de fonctionner correctement et dans toute sa course. Le mouvement uniquement passif de l'IPD en flexion ne permet pas au muscle de travailler correctement, cependant cela place le tendon dans une course interne, et relâche la tension qui lui est appliquée. Sa contraction active permettra au tendon de coulisser dans sa gaine et au muscle de fonctionner dans sa course interne.

Le travail en extension contre résistance ne nous semble pas pertinent, car non physiologique.

Photo 9 : Travail manuel de stimulation musculaire

Photo 10 : Electrothérapie pour l'extension de l'IPP

En effet, l'extension du doigt permet plutôt un équilibrage face à la tension des muscles antagonistes : les fléchisseurs (par exemple en escalade, pour équilibrer la position des articulations du poignet et de la main pour lutter contre la tension permanente des muscles fléchisseurs), pour relâcher une prise / un objet, rares sont les situations qui demandent une extension totale des doigts.

- **Stimulation musculaire**

Le but de la stimulation musculaire est de retrouver un équilibre musculaire correct entre fléchisseur / extenseurs, et intrinsèques / extrinsèques.

Nous favoriserons d'abord la stimulation de ces muscles à leur renforcement, notre objectif est de favoriser le glissement de la dossière qui bloquera la MCP en flexion en emmenant l'interphalangienne proximale en extension par l'intermédiaire direct de la bandelette médiane.

La sollicitation des interosseux et des lombricaux pourra se faire manuellement (photo 9), favorisant ainsi le travail en force et en endurance et qui permettra au thérapeute de ressentir la force appliquée par le patient et d'observer et contrôler les mouvements de l'IPP pendant le geste. Il est aussi possible d'utiliser d'un courant électrique pour déclencher une contraction des intrinsèques.

Concernant l'électrostimulation (voir photo 10) nous appliquons les électrodes directement sur les muscles, sur les faces dorsale et palmaire de la main, centrées sur le 4ème métacarpien pour englober les lombricaux et interosseux de chaque côté de l'os (voir photo 11).

Pour cette stimulation nous utiliserons un contre appui au niveau de la phalange intermédiaire : une petite barre métallique que le patient maintiendra entre la 2ème phalange du pouce et la 2ème phalange des doigts longs, pour obtenir une flexion de 90° de métacarpo-phalangienne et une extension de l'IPP.

Nous préférons un contre appui de petit diamètre comme une petite barre placée à la partie distale de la 2ème phalange qui place la main en « bec de canard », en comparaison à un appui de plus gros volume qui épouserait totalement la forme de la 1ère commissure.

En effet avec un objet cylindrique de gros volume, le travail serait plus sélectif des interosseux, mais le patient pourrait avoir tendance à vouloir l'écraser au cours de la stimulation, entrainant ainsi la perte de la position d'extension de l'IPP avec l'augmentation du risque d'avoir une flexion de l'IPP.

Photo 11 : Position des électrodes

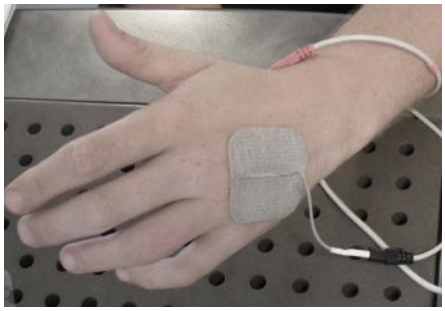

Face dorsale

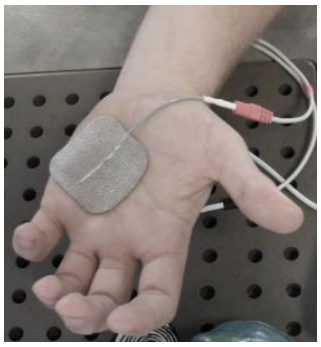

face palmaire

Photo 12 : Renforcement musculaire

Le maintien d'une petite barre au contraire, empêche toute préhension globale. Nous obtenons lors de chaque contraction une extension de l'IPP pendant laquelle la position de la barre concède un glissement palmaire de la base de P2 sur la tête de la 1ère phalange, ce qui recentre alors l'articulation.

Nous demandons au patient de simplement maintenir la barre, et à chaque contraction musculaire de l'écraser. Nous ferons attention à ce que le patient n'utilise pas sa 3ème phalange en appui, cela irait dans le sens de la déformation en emmenant l'IPD en extension.

De façon manuelle, il est demandé au patient de reproduire la position « bec de canard » avec sa main (voir photo *9*). Le thérapeute place ses deux mains dos à dos dans l'espace alors proposé par la main du patient, de manière à ce que le contact soit palmaire entre les trois mains, pour que le thérapeute puisse ressentir plus précisément les appuis des différents doigts du patient.
Mr S doit écraser le plus fort possible les mains du kinésithérapeute et de maintenir cette position quelques secondes tout en conservant l'IPP en extension.

De même, il est possible de renforcer les intrinsèques avec l'outil de bilan évaluant la force des intrinsèque (dynamomètre), en endurance à 50% de la force maximale sur 3 séries de 10 répétitions pour augmenter leur tonus de base et augmenter la stabilité de l'articulation par une augmentation de l'efficacité des synergies musculaires. (Voir photo 12).

Nous obtiendrons donc des moyens complémentaires de faire travailler l'extension de l'IPP : l'un par des gestes rapides et répétitifs avec presque un mouvement par seconde, l'autre par des mouvements plus longs mais avec un temps de repos plus important entre chaque répétition.

Lorsque nous aurons la confirmation que la bandelette médiane est bien rattachée sur la base de P2, nous pourrons commencer à travailler en extension de façon globale avec les muscles intrinsèques et extrinsèques, par des mouvements d'ouverture actifs, mais sans résistance.

Photo 13 : Main du patient en extension maximale le 19 08

Tableau 6 : Périmétries des 4ème s doigts

	DROITE	GAUCHE
P1	6,3cm	6,8cm
P2	5,4cm	5,9cm

Tableau 7 : amplitudes articulaires

		IPP SAINE	IPD SAINE	IPP PATHO	IPD PATHO
FLEXION	Active	108°	90°	90°	65°
	Passive	120°	90°	110°	70°
EXTENSION	Active	0°	0°	-12°	+18°
	Passive	0°	20°	-8°	+20°

Pour travailler l'extenseur commun des doigts, nous ne demandons pas d'extension analytique du doigt IV.
Nous commencerons avec un travail indirect à partir des doigts III et V, liés au doigt IV par des jonctions tendineuses. Après quelques séances si le patient ne ressent pas de douleurs, nous pour demander des gestes d'extension des doigts III, IV et V, puis de tous les doigts longs et enfin en association avec le pouce, dans différentes positions de MCP pour que la tension soit plus ou moins transmise à la bandelette médiane.

Enfin ces mouvements d'extension seront couplés à un travail de flexion des articulations. Cela dans l'optique d'un travail fonctionnel complet de préhensions et relâchements.

Nous n'oublierons pas de travailler la stabilité du poignet qui sera importante dans les prises effectuées pendant les entrainements ou matchs de rugby.

VII. CONCLUSION DE LA PRISE EN CHARGE

Un bilan a été réalisé le 26/08, soit à environ 2mois du début de la prise en charge kinésithérapique, et 1 mois du début de notre prise en charge, celui-ci nous montrait une progression des mobilités articulaires. Nous avons pu remarquer une plus grande souplesse de l'articulation et une diminution de son volume (voir tableau 6), cela a permis d'obtenir une amélioration des amplitudes articulaires (voir tableau 7).

L'articulation reste gonflée, et légèrement rouge du fait de la tension sur la peau lors des mouvements. La palpation est souple et le pli de peau possible.
A la fermeture du poing, tous les doigts touchent la paume, tant en pulpo-palmaire qu'en termino-palmaire.

Mr S présente la même gêne, sans douleur (évaluée à 0/10 sur l'EVA) et le test fonctionnel DASH est toujours coté à 100/100.

Le test de force montre une amélioration de 0,5 Kg à droite (sain) et 4,1 Kg à gauche (pathologique). Nous pouvons penser que cela est dû à la diminution de la déformation qui permet une meilleure prise de l'appareil (appuis) et transmission des forces appliquées.

Nous avons essayé un repos thérapeutique de quelques jours avec le patient, pendant laquelle il ne devait que mettre son orthèse et continuer de mobiliser uniquement son IPD avec son orthèse. Mr S est parti en weekend (4jours), a fait des sorties et continuait à courir: il est revenu avec une déformation aggravée par rapport à la dernière séance de soins. Il est donc encore trop tôt pour réduire le temps de prise en charge du patient, l'articulation n'est pas assez stable.

La réduction de la déformation du patient est ainsi passée du flessum réductible uniquement de façon passive, à la récupération partielle d'amplitudes activo-passives notamment en extension d'IPP de presque 15°. Le patient va continuer la rééducation et une possible opération pourra être discutée entre le patient et le chirurgien en fonction du résultat en fon de prise en charge, de la gêne fonctionnelle et esthétique et du souhait du patient.

Mr S a repris le rugby en début octobre 2016 (lancers de touches, récupération de ballons), avec de l'appréhension la première semaine mais aucune aggravation de la déformation n'est à déclarer.

Photos comparatives du patient entre le 09/08/2016 et le 26/08/2016

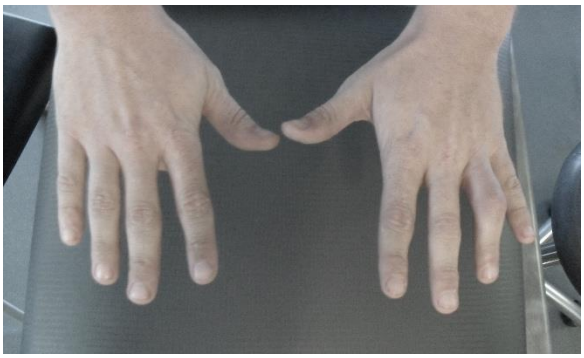

09/08/2016

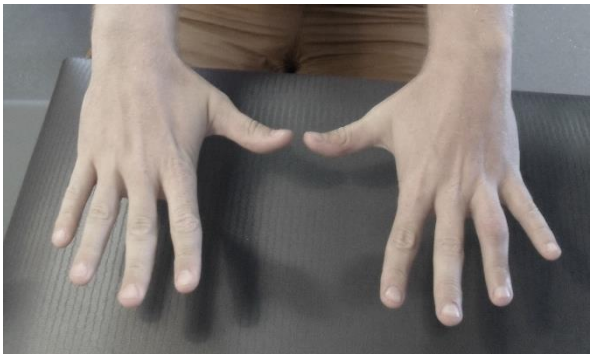

26/08/2016

X. DISCUSSION

J'ai été déçue d'observer, dans cette situation séquellaire, que la solution chirurgicale est souvent la première abordée et que la finalité de la kinésithérapie est d'améliorer la mobilité du doigt en pré-opératoire de façon à optimiser les résultats post-opératoires.
Cependant je n'ai pas trouvé de littérature démontrant l'inefficacité d'un traitement kinésithérapique orthopédique sur ces lésions repérées tardivement, et de nombreux articles recommandent un traitement par orthèses consécutives. Je me suis interrogée à savoir s'il n'y avait pas un potentiel d'amélioration possible par le kinésithérapeute dans cette phase, sans forcément passer par une opération, notamment pour les patients refusant cette dernière.

Je me suis donc demandé de quelle façon intervient le MK dans cette phase de réadaptation à la séquelle ? De manière à proposer un traitement conservateur qui jouerait sur les différentes déficiences des structures.

Pour répondre à cette question, je m'appuierai sur les mécanismes de l'extension physiologique du doigt, pour m'intéresser ensuite aux modifications induites par la pathologie. Je proposerai alors des techniques, argumentées par des écrits, apportant de potentiels bénéfices sur la réduction de la déformation. J'aborderai le cas d'une déformation, induite par une rupture partielle de la bandelette médiane de l'extenseur commun, résultat d'un traumatisme fermé. Un mécanisme de rupture complète entrainerait obligatoirement un acte chirurgical.

1. L'extension physiologique

L'extension des articulations interphalangiennes est due aux interosseux (IO) et lombricaux (LX), qui agissent en synergie avec l'ECD [24]. Ce dernier va aussi permettre de positionner la métacarpo-phalangienne. L'implication plus ou moins importante de certains de ces muscles est justement fonction du degré de flexion de la MCP.

- <u>Lors de l'extension de MCP et en extension totale (flexion 0°) d'IPP :</u>

Toute l'action de l'extenseur commun est concentrée sur la bandelette sagittale qui, avec l'aide de la dossière bloquée sur la face dorsale de la MCP, maintient l'articulation en extension. Il permet cependant une extension incomplète des interphalangiennes.
Au contraire les interosseux et les lombricaux, seront chacun leur tour dans l'alignement des bandelettes latérales, ils exerceront alors leur maximum de force dans chaque secteur articulaire, sur ces bandelettes pour permettre l'extension complète des interphalangiennes.

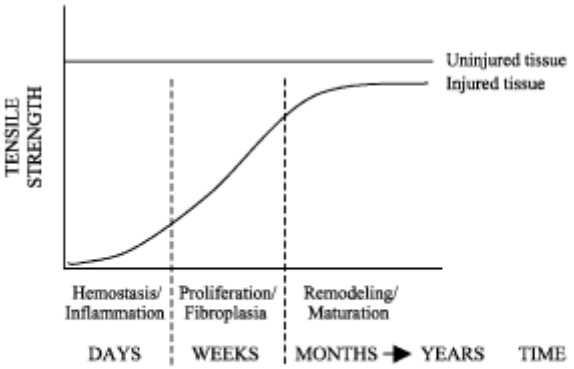

Fig. 2. Wound healing response in tendons. (Adapted from Gomez, M., 1995. The physiology and biochemistry of soft tissue healing. In: Griffin, L., (Eds.), Rehabilitation of the Injured Knee, 2nd Edition. Mosby Company, St. Louis, MO, pp. 34-44; with permission.)

Anatomie du doigt

(Tiré du site maitriseorthopedique.com)

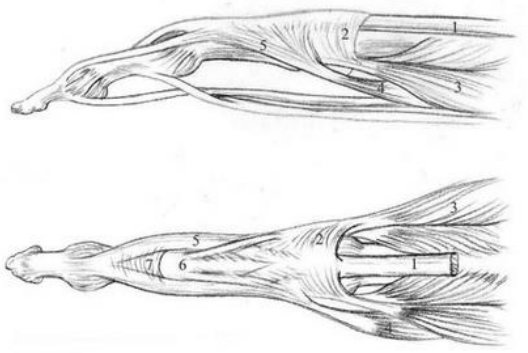

Figure 3 : l'appareil extenseur au dos des doigts
1 : Tendon extenseur
2 : Lames sagittales
3 : Muscle interosseux, insertion proximale
4 : Muscle interosseux, insertion distale
5 : Bandelettes latérales de l'extenseur
6 : Bandelette centrale de l'extenseur
7 : Ligament triangulaire (reliant les deux bandelettes de l'extenseur)

- Lors de l'extension d'IPP jusqu'à 90° de MCP, et à 90° de flexion de MCP :

La dossière des IO va glisser sur la diaphyse de P1, ces derniers vont alors se contracter pour la plaquer sur l'os et maintenir la MCP en flexion (en synergie avec les fléchisseurs). L'ECD n'a plus d'action sur la MCP, la contraction du muscle est alors transmise directement à la bandelette médiane sur P2 et aux bandelettes latérales qui étendent les interphalangiennes. De façon synergique, les lombricaux se contractent et participent à l'extension de l'IPP en aidant l'ECD par traction sur ses bandelettes latérales.

2. Les modifications apportées par le traumatisme

2.1 Lésions anatomiques

La déformation en boutonnière est le plus souvent une séquelle d'un traumatisme non traité de la bandelette médiane de l'extenseur commun des doigts à la base de P2.

On observe des lésions anatomiques directes : une distension/élongation de la bandelette médiane de l'extenseur au niveau de P2. On peut observer un arrachement ou avulsion osseuse.

Il y aura aussi des lésions anatomiques secondaires, conséquences du non traitement des lésions originales : l'impossibilité d'extension de l'IPP entraine un flessum par rétraction du plan capsulo-ligamentaire et de la plaque palmaire. Puis la distension du ligament triangulaire et des fibres arciformes de la dossière [12] va luxer les bandelettes latérales en palmaire.

Les rétractions vont fixer les bandelettes latérales en position raccourcie amenant à un mouvement d'hyper-extension non physiologique.

Enfin apparaissent des conséquences tardives : la rétraction de la totalité du plan capsulo-ligamentaire palmaire et des ligaments rétinaculaires obliques [21, 25]. L'ensemble de ces phénomènes va fixer la déformation, aboutissant à l'impotence fonctionnelle du doigt.

Parfois nous observerons des lésions nerveuses associées induisant une possible atteinte de la sensibilité, mais les principaux rameaux nerveux du doigt se situent sur ses faces latérales et sont donc rarement touchés.

Pour résumer, l'absence ou la modification de certaines structures du doigt mettent en route des mécanismes d'adaptation des structures saines, induisant un certain niveau de handicap qui sera modulé en fonction des facteurs personnels et environnementaux du patient.

2.2 L'extension pathologique

Au début du processus pathologique, les forces d'extension normalement appliquées à l'interphalagienne proximale par l'intermédiaire de la bandelette centrale de l'ECD (qui n'est plus fonctionnelle) sont inhibées et transférées aux bandelettes latérales qui, sur sollicitées, vont se palmariser et passer sous l'axe de rotation de l'IPP. En effet, les éléments passifs du plan dorsal de l'articulation sont fragilisés et chaque mouvement de flexion d'IPP entraine leur distension, ce qui permet à la tête de P1 et la base de P2 de faire saillie à travers ce plan dorsal. Cela facilite alors le déplacement des bandelettes latérales en palmaire qui lorsqu'elles seront mise en tension vont tirer sur la tête de P3 pour amener l'IPD en extension maximale.

La palmarisation répétée et forcée de ces bandelettes favorise d'autant plus l'extension d'IPD par une flexion d'IPP associée.

A terme, ces dernières et le ligament rétinaculaire oblique vont se fixer en position courte qui va emmener l'IPD en hyper-extension et bloquer l'IPP en flexion. Tout mouvement d'extension d'IPP sera donc impossible.

Le patient qui aura de plus en plus de mal à ouvrir sa main et étendre son doigt va compenser ce manque d'ouverture en effectuant une extension de MCP : il sollicitera donc son extenseur commun des doigts.

Cela va créer un cercle vicieux : plus le sujet essaye d'étendre le doigt, plus la sollicitation des bandelettes latérales sera importante, plus la déformation s'aggravera. Plus cette déformation sera importante, plus le sujet va forcer pour tenter d'étendre son doigt…

<u>Objectif thérapeutique :</u>

Notre but est ici est d'assurer la combinaison entre stabilité et mobilité de l'articulation [26], tout en restant indolore. Pour cela nous avons besoin de retrouver une amplitude d'extension passive maximale de l'IPP, sans laquelle l'extension active ne peut être effectuée [27].

De plus, laisser l'articulation en position prolongée d'extension n'aura pas d'impact sur la possibilité ou non de flexion ensuite : les éléments ligamentaires de l'articulation sont tendus en extension, ils ne risquent donc pas de se rétracter.

Enfin, l'extension IPP/IPD (dite « position de main intrinsèque) est la position de référence lors des immobilisations pour éviter de nombreuses séquelles de rétractions.

Schéma récapitulatif des modifications associées à une déformation en boutonnière

ARTICULAIRE

Perte d'extension de l'IPP
Perte de flexion de l'IPD
Amplitudes diminuées

APONEVROTIQUE

Distension des fibres distales et proximales de la dossière des Interosseux

CAPSULO-LIGAMENTAIRE

Rétraction du ligament rétinaculaire oblique
Lésion et rétraction de la plaque palmaire et du plan palmaire de la capsule

BOUTONNIERE

Musculaire

La contraction de l'ECD aggrave la déformation
La force de prise développée par les muscles intrinsèques est diminuée du fait de la déformation.

TENDINEUX

Distension de la bandelette médiane de l'ECD
Augmentation de la tension appliquée aux bandelettes latérales de l'ECD
Palmarisation des bandelettes latérales
Modification de la transmission des forces lors de l'extension: principalement muscles extrinsèques à principalement intrinsèques

3. Les points importants à aborder lors de la prise en charge

Nous retrouvons dans cette déformation une restriction de mobilité, de force, ainsi qu'un préjudice esthétique et fonctionnel.

3.1 Lutte contre l'œdème

Concernant le plan esthétique, nous retrouvons une « grosse » articulation fibrosée et raide. D'après Bandy W. [28] la restriction de mobilité a des conséquences néfastes: une fibrose s'installe dans les tissus périphériques riches en collagène, comme la plaque palmaire, les ligaments et aponévroses [29], avec une production anarchique de fibres de collagène qui forment ensuite un maillage désorganisé, favorisant ainsi la disparition des espaces de glissements et les adhérences [30,31].

Celles-ci font partie intégrante du processus de cicatrisation, mais en trop grande quantité engendrent une restriction de mobilité tendineuse [29].

Dans notre cas tout cela a pour conséquence l'apparition d'une « grosse » articulation et la fragilisation de ces structures.

Notre objectif est de diminuer le nombre de ces fibres ayant proliférer anarchiquement.

- Pour cela Rouzeau et al préconisent des massages drainants de façon à retrouver des plans de glissements corrects [21]. Nous partirons donc du bout du doigt pour aller jusqu'à sa base, en appliquant des pressions glissées superficielles, cela sera répété plusieurs fois pour que toutes les faces du doigt soient massées. Nous pouvons nous arrêter plus spécifiquement sur l'IPP et imprimer des pressions longitudinales plus appuyées.

La réduction de l'amas fibreux et l'amélioration de la trophicité permettent la libération des tissus alentours et la réduction des adhérences. De cette façon, on observera un début de mobilité articulaire par la restauration de l'intégrité des structures capsulo-ligamentaires et des plans de glissements entre les différents tissus [32].

Mobilité qu'il faudra ensuite entretenir et optimiser par la remise en contrainte progressive de l'IPP.

Photo 14 : Fluidothérapie

Tirée du site de l'ISAMMS

Figure 12 : mobilisation analytique de l'IPD

(tirée de [14])

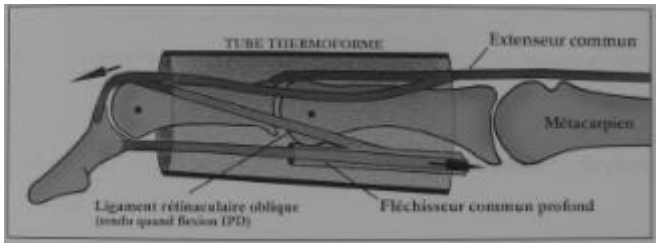

3.2 Récupération des amplitudes articulaires

3.2.1 Lutte contre la raideur et les rétractions

La raideur de l'IPP est la conséquence de rétractions ligamentaires [33], notamment sur les ligaments rétinaculaires obliques (LRO), mais aussi de la cicatrisation du plan capsulo-ligamentaire palmaire qui s'est déroulée en position raccourcie.

- Mesplié G recommande de commencer la séance par 20minutes de fluidothérapie chaude (voir photo 14), qui par un effet thermique augmente la visco-élasticité des tissus et permet leur relâchement [14]
- Rouzeau et al propose un bain de paraffine chaud comme technique de thermothérapie, qui facilitera la mobilisation ultérieure [21].

3.2.2 Les mobilisations spécifiques aux ligaments rétinaculaires obliques

Lorsque les LRO sont rétractés ils contribuent au maintien en flexion de l'IPP, en extension de l'IPD et à la palmarisation des bandelettes latérales [17,22,34]. Ces ligaments lient les articulations IPP et IPD lors de la flexion et extension [25], il faudra donc utiliser des mobilisations analytiques en immobilisant les articulations sus ou sous-jacentes
Le but ici est donc de les étirer, pour éviter l'aggravation de la palmarisation des bandelettes.

D'après Ueba les LRO sains augmentent la résistance à la flexion passive d'IPD au maximum jusqu'à 30% en extension complète d'IPP (ce qui démontre sa mise en tension dans cette position) [35]. Nous déduisons donc qu'une mobilisation analytique de l'IPD en flexion, tout en maintenant l'IPP en extension maximale est la plus appropriée. Ce mouvement conserve la bandelette médiane relâchée et met en tension les bandelettes latérales en les entrainant vers leur position dorsale (voir figure 12).

Stack indique qu'en position d'extension d'IPP le LRO sain doit avoir une laxité suffisante pour permettre une amplitude de flexion d'IPD jusqu'à 45°, ensuite il sera tendu [17]. Cette amplitude sera donc notre objectif final à atteindre en mobilité passive d'IPD.

Dès le début de la rééducation, il est demandé au patient des auto-mobilisations de l'IPD en conservant l'IPD en extension (blocage manuel ou avec une orthèse), d'abord en passif avec sa main controlatérale, ensuite en actif aidé et enfin actif simple [21].
En progression, le même mouvement sera reproduit en actif aidé du patient, puis en actif pur.

Figure 13 : Application du couple de forces dans la mobilisation en extension d'IPP

(image tirée de [23])

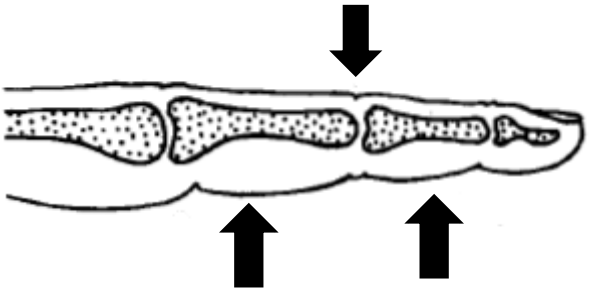

3.2.3 Les mobilisations passives en extension

La mobilisation de l'articulation permet par le mouvement du liquide synovial de nourrir et entretenir le cartilage articulaire [28] qui ne se fait pas dans les cas de boutonnière à cause de l'immobilisation. Elle permet aussi d'entretenir les amplitudes et limiter les adhérences.

Sur le plan articulaire, nous devons réduire la flexion de l'IPP qui entraine la cicatrisation du tendon dans une position allongée. De la réduction de cette attitude en flexion découlera un regain d'extensibilité ligamentaire (obliques et collatéraux) [36], un retour de liberté articulaire et donc de mobilité.

- Colditz propose des mobilisations passives par une prise en couple directement sur la face dorsale de l'IPP *voir schéma* : les deux pouces du praticien impriment une poussée palmaire de l'articulation interphalangienne proximale, tandis que ses doigts longs s'appuient sur la face palmaire de P1 et P2 en y appliquant une traction dorsale [23]. Nous avons ici un système dont le fonctionnement peut se rapprocher d'une orthèse type Capener : l'IPP est emmenée en extension par un système de couplage de forces.

Ce travail en extension aura notamment un effet de détente sur la plaque palmaire qui qui se retrouve souvent rétractée dans les boutonnières [21]. Ce fibrocartilage est non élastique et très épais dont le rôle est d'éviter les mouvements d'hyper-extension dans l'articulation.

Aucun lien de supériorité de résultats n'a été prouvé entre la mobilisation dynamique en extension de l'IPP et le maintien statique orthétique dans les lésions stables de plaque palmaire [37]. Il semble donc intéressant de combiner les deux : les mouvements d'extension vont permettre de récupérer les propriétés mécaniques de la plaque palmaire et d'en réduire la rétraction, et chaque amélioration pourra être maintenue par le port d'une orthèse.

Du fait du déséquilibre musculaire qui favorise les fléchisseurs la base de P2 tend à se luxer en palmaire [21]

- Pour cela nous mobilisons passivement par mouvements de glissements de la base de P2 par rapport à la tête de P1 pour recentrer l'articulation. Nous utilisons donc une prise mobilisatrice dorso-palmaire de la diaphyse de P2, la contre-prise dorso-palmaire immobilise la diaphyse de la phalange proximale.

3.3 Le travail actif

3.3.1 Travail musculaire en amplitude

Un déséquilibre musculaire entre fléchisseurs et extenseurs est reporté [12]. L'ECD n'est plus fonctionnel et son tendon est fragile et distendu, il ne peut donc être seul responsable de la récupération de l'extension complète d'un doigt raide [38].

Comme vu dans la physiologie de l'extension on a une coopération entre intrinsèques et extrinsèques. Nous devons donc passer par la stimulation des intrinsèques qui compenseront la déficience de l'ECD, pour récupérer activement l'extension de l'IPP. D'autre part la dossière des interosseux est une structure fine à fort risque d'adhérence [23] la stimulation des interosseux est donc bénéfique au regain de ses glissements physiologiques.

L'objectif de cette phase est de restaurer une force suffisante pour atteindre des amplitudes articulaire optimales, en protégeant la cicatrisation du tendon (éviter sa mise en tension) [29]. La position de chaque articulation sera importante car les muscles intrinsèques s'insèrent sur les bandelettes latérales et auront tendance à tirer dessus : paradoxalement leur stimulation peut donc amplifier le phénomène d'extension d'IPD.

Tant que la bandelette médiane n'est pas cicatrisée nous proposons des mouvements actifs de flexion de MCP en conservant une extension d'IPP. De cette façon l'ECD n'a plus d'action sur les bandelettes, ce qui permet aux lombricaux d'avoir une action maximale : flexion de MP et extension d'IPP (voir annexe 2). Les interosseux font alors glisser la dossière sur P1.

Lorsque la bandelette médiane est cicatrisée nous pouvons utiliser la position bec de canard (voir annexe 3): Dans cette position les IO bloquent la dossière sur P1 pour maintenir la MCP fléchie et la bandelette médiane à une action maximale sur l'IPP. Limite de cette position : les lombricaux vont mettre en tension les bandelettes latérales et entrainer l'IPD en extension. Nous pouvons proposer de travailler de cette façon en fin de séance, après relâchement des LRO par exemple, manuellement avec le kiné ou en actif seul avec un petit contre appui.

En fin de traitement après cicatrisation, nous pouvons proposer une position de course interne maximale du tendon de l'ECD en extension de poignet de 30°et en bloquant les MCP en extension totale, de cette façon l'ECD n'a plus d'action sur la MCP (déjà en extension). En demandant au patient une extension d'IPP nous re mettrons en tension la BM dans le but de faire glisser le tendon au maximum. Nous travaillerons ainsi l'ECD (extension d'IPP), les IO (la dossière bloque la MCP en extension) et les lombricaux en synergie avec l'ECD. De plus cette position permet un étirement actif des fléchisseurs.

Orthèse statique thermoformée

(tiré du site orthoconfort .com)

Orthèse à lame type de Levame

(tiré du site de l'ISAMMS)

Orthèse à ressort type Capener

(tiré de [39])

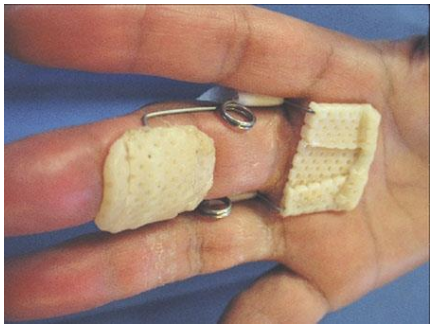

3.3.2 Le travail fonctionnel global

L'équilibre entre fléchisseurs et extenseurs permet la flexion puissante des doigts [38]. Pour la récupération de la force de préhension, nous travaillerons en enroulement/fermeture complète de la main et des doigts, qui permettra aussi de travailler la course complète du fléchisseur profond. Les exercices et objets utilisés seront les plus variés possibles, mais aussi choisis en fonction de l'emploi et des loisirs du patient. Puis après réduction de la déformation, le travail se fera en ouverture globale.

3.4 Les orthèses

La littérature nous indique l'importance d'un traitement par des orthèses statiques/dynamiques. L'idée est de maintenir l'IPP le plus possible en extension de façon à ce que les éléments dorsaux distendus puissent retrouver leur position et « *longueur* » anatomique. Lorsque la lame triangulaire de l'aponévrose dorsale est distendue, elle ne s'oppose plus à la luxation palmaire des BL [14]. Le port d'orthèse peut donc permettre de redonner cette propriété à ce tissu. Le praticien devra donc régulièrement contrôler le degré de flessum pour y faire adapter l'orthèse.

En progression sur un flessum est installé et difficilement réductible, il est indiqué d'utiliser une série d'orthèses statiques dont l'angle de flexion de l'IPP sera remodelé à la fin de chaque élance de kinésithérapie pour en maintenir les résultats, puis des orthèses dynamiques à lame par exemple, dont la force de traction sera modulée en fonction de l'évolution de la déformation [39].

En effet, plusieurs études [40] ont démontré que le port d'orthèse dynamique d'extension de façon quotidienne permet de réduire significativement la déformation ainsi que la raideur de l'IPP, mais aussi augmenter les amplitudes de d'extension active et passive de l'articulation. Pour les flessums réductibles et facilement mobilisables en extension une orthèse de type Capener peut être prescrite (voir Annexe 4).

Nous débuterons par des orthèses statiques moulées en série pour éviter l'aggravation de la déformation, attention Tocco et al nous indiquent qu'elles peuvent être mal supportées par les patients douloureux [41]. Et en fin de traitement une orthèse dynamique (par lame, élastique ou ressort) qui permettra d'augmenter le gain d'amplitude post-séance [39].

.

Cependant quelques paramètres doivent être respectés pour ces orthèses dynamiques: la force d'extension appliquée à l'articulation doit être comprise entre 500 à 600gm/cm² au maximum, si elle est supérieure l'orthèse risque de ne pas être supportée par le patient [42]. Un inconfort, une douleur ou l'inflammation des tissus mous peut amener à la non-observance du port de celle-ci. De plus Glasgow et al [40] ont déterminé que la durée optimale du port leur orthèse par les patients est de 10 à 11 heures par jour, sur une période d'au moins 4mois, pour trouver des résultats optimum.

3.5 Le patient

Au premier abord la lésion peut sembler bénigne, comme un « simple déboitage » de l'articulation, qui une fois remise en place n'a plus d'évolution possible car le doigt peut à nouveau bouger. Ce raisonnement permet à la déformation de s'installer.

Il est primordial que le patient s'investisse dans sa prise en charge, qui doit être continue, et ne pas se cloisonner au temps de séance kinésithérapique [21, 43]. Le kinésithérapeute doit donc lui fournir un maximum d'informations sur le traitement, et s'assurer de sa compréhension concernant les différents moyens mis en œuvre.
C'est l'acteur principal de la rééducation, nous devons responsabiliser le patient, lui démontrer l'importance de son implication et le motiver à s'investir dans sa prise en charge [44].

Une prise en charge expliquée ainsi que la compréhension des conséquences sera mieux suivie et les résultats en seront donc améliorés [44].

Le thérapeute doit considérer le patient dans sa globalité, avec un environnement, un emploi et des loisirs particuliers [43,45]. Quelques éléments importants sont à aborder :

- Le port de l'orthèse: la durée quotidienne, la mise en place, l'entretien…
- Auto-mobilisations : pour conserver une continuité de mobilisations entre les séances

Quelques conseils sont à prodiguer :

- il faut éviter le travail prolongé en prise de force (doigts en flexion),
- le patient doit faire attention à ce doigt déformé qui peut « raccrocher » des objets ou le bord de vêtements
- prudence par rapport aux températures extrêmes pour les patients ayant des troubles de la sensibilité (douche, vaisselle, activité professionnelles…), conseil de port de gants.
- lors de la reprise des activités sportives (avec un ballon) préconiser un strapping de type syndactylie [46]. Cette reprise doit être encadrée par le médecin et le kinésithérapeute.

Schéma récapitulatif des moyens utilisés sur les différentes modifications associées à une déformation en boutonnière

ARTICULAIRE

Perte d'extension de l'IPP
->*Mobilisations passives / actives*
Perte de flexion de l'IPD
->*mobilisation spécifique des LRO*

APONEVROTIQUE

Distension des fibres distales et proximales de la dossière des Interosseux
->Port d'une orthèse
-> relâchement des BL (par mobilisation LRO)

CAPSULO-LIGAMENTAIRE

Rétraction du ligament rétinaculaire oblique
->Mobilisation passives auto-exercices de l'IPD

Lésion et rétraction de la plaque palmaire et du plan palmaire de la capsule
->Mobilisations passives / actives / thermothérapie

MUSCULAIRE

La contraction de l'ECD aggrave la déformation
La force de prise développée par les muscles intrinsèques est diminuée du fait de la déformation.

->Stimulation des intrinsèques
->Rétablissement de l'équilibre fléchisseurs / extenseurs

TENDINEUX

Distension de la bandelette médiane de l'ECD
-> *port d'une orthèse pour une cicatrisation en position plus courte*

Augmentation de la tension appliquée aux bandelettes latérales de l'ECD
Palmarisation des bandelettes latérales
-> *Port d'une orthèse, mobilisations spécifiques des LRO*

Modification de la transmission des forces lors de l'extension: de principalement muscles extrinsèques à principalement intrinsèques
-> *remise en contraintes progressive du tendon de l'ECD*

XI. CONCLUSION

J'ai passé en revue de nombreuses situations de travail de l'articulation, du doigt et plus globalement de la main, ainsi que leur action sur les structures en présence et leur potentiel de réduction de la déformation. J'ai choisi les hypothèses qui me semblent les plus appropriées, soit les mobilisations passives, actives et spécifiques, mais aussi la lutte conte la raideur et les rétractions. Je peux aussi conclure que le port d'une orthèse est fortement recommandé pour conserver, voir améliorer les résultats entre les séances de kiné.

La compréhension de la complexité du fonctionnement du doigt, notamment dans ses aspects biomécaniques pourrait permettre de mieux en aborder la rééducation.
Cependant de certains points restent à préciser comme par exemple la présence ou non, et le rôle du ligament rétinaculaire oblique, sur lesquels tous les auteurs ne s'accordent pas [17]. Tout comme les relations qu'entretiennent les différentes structures entre elles et leur impact sur le fonctionnement du doigt.

L'enjeu est maintenant de vérifier l'efficacité de ces propositions par des prise en charge réelles et pourquoi pas avec l'aide d'études, notamment sur le long terme.

Il ne faut pas oublier que ce type de pathologie peut avoir de graves conséquences fonctionnelles, et des répercussions importantes dans la vie quotidienne des patients. Il est donc nécessaire d'obtenir un suivi constant du patient, même si celui-ci peut s'avérer très long. Cela doit être fait par une équipe multidisciplinaire dont la coopération et la communication entre ces professionnels de santé doit donc être optimale, depuis la détection de la lésion jusqu'à la reprise des activités à risques (sports de contact, de balle…).

Attention tout de même : il faut savoir accepter l'inefficacité du traitement orthopédique et concevoir avec les différents acteurs précédemment cités la possibilité d'un acte chirurgical quand les ressources rééducatives ont été épuisées [43].

BIBLIOGRAPHIE

[1] Dossier de presse « 1ère journées de prévention des accidents de la main. octobre 2010 à décembre 2011.

[2] GABBETTE TJ**,** Incidence of injury in semi-professional rugby league players. Br J Sports Med 2003; 37 : p36–44

[3] J.-F. Kaux, M. Julia, M. Chupin, F. Delvaux, J.-L. Croisier, B. Forthomme, J.-M. Crielaard, C. Le Goff, P. Durez, P. Ernst, S. Gunsa, A. Laly, Revue épidémiologique des blessures lors de la pratique du rugby à XV. Journal de Traumatologie du Sport, 2014 ; 31 : p49-53

[4] M GRIFFIN, S HINDOCHA, D JORDAN, M SALEH, W KHAN, Management of Extensor Tendon Injuries, Open Orthop J, 2012. 6: p36-42

[5] P. KAMINA, Anatomie Clinique – 4ème édition – Anatomie générale membres, MALOINE, 2009, PARIS, p201

[6] A.I. KAPANDJI, Anatomie fonctionnelle I Membre supérieur, MALOINE, 2005, PARIS : p222-223

[7] M. RVEOL, JP BENDER, A DANINO, P MAY, JM SERVANT, *Anatomie de la main et des doigts*, Manuel de chirurgie plastique, reconstructrice et esthétique, Sauramps Médical, 2012, p608-609

[8] LIVERNEAUX P, CHANTELOT C, La traumatologie des parties molles de la main, Springer-Verlag, 2011, PARIS ; p33-36

[9] DUFOUR M, PILLU M, Biomécanique fonctionnelle, MASSON, Issy-les-moulineaux, 2006 : p384 – 421

[10] M BOUTAN, D THOMAS, S CELERIER, V CASOLI, F MOUTET, (GEMMSOR), Rééducation de la main et du poignet – anatomie fonctionnelle et techniques, Elsevier Masson, 2013, Issy-les-Moulineaux : p280-287

[11] LE NEN D, HU W, DUBRANA F, PRUD'HOMME M, GENESTET M, LEFEVRE C, Fractures, entorses et luxations de la main et des doigts, Encyclopédie Medico-chirurgicale, 14-047-C-10 ; p1-24

[12] C CONSO, P TCHENIO, CDUMONTIER Lésions récentes des tendons extenseurs de la main et des doigts, *maitrise orthopédique* n°155 – Juin 2006

[13] : ADKINSON J, JOHNSON S, CHUNG K, J hand Surg Am, vol39, issue 3, march 2014 ; p535-541

[14] G MESPLIE, Rééducation de la main, Tome 2 – Pathologies traumatiques courantes de la main, Sauramps médical, 2013 : p63

[15] A. QUESNOT, JC CHANUSSOT, Rééducation de l'appareil locomoteur, Elsevier Masson, 2003-2005, Paris : p404-406

[16] ELSON A, rupture of the central slip of the extensor hood of the finger : a test for early giagnosis, J bone joint surg, vol68B n°2, march 1986 ; p229-231

[17] ADKINSON J, JOHNSON S, CHUNG K, The clinical Implications of the oblique retinacular ligament, J hand Surg Am, vol39, issue 3 : p535-541

[18] M BOUTAN, D THOMAS, S CELERIER, V CASOLI, F MOUTET, (GEMMSOR), Rééducation de la main et du poignet – anatomie fonctionnelle et techniques, Elsevier Masson, 2013, Issy-les-Moulineaux, p280-287

[19] L. BLANC, D. GERLAC, X. LANCE, N. MASSAIT, Rééducation après lésions des tendons extenseurs des doigts, *Cah. Kinesithér*. N°4 , Masson, 1995, PARIS : p43-46

[20] E ROULOT, Entorses et luxations des doigts longs, *Le généraliste* n°2167, Jan 2002 : p34-35

[21] ROUZAUD S, GUIMBERTEAU JC, PANCONI B, BOILEAU R, SENTUCQ-RIGAL J, BAKHACH J, MOUTON P, LE MENEC P, Prise en charge orthopédique des entorses et luxations des interphalangiennes proximales, Kinesither Scient n°459, octobre 2005 : p75-80

[22] M DUFOUR, Masso-kinésithérapie et thérapie manuelle pratique, Applications régionales. Membre supérieur. Tête et tronc supérieur, Elsevier Masson, 2012 : p194-195

[23] COLDITZ J, Efficienrt mmechanics of PIP mobilisation splinting, British journal of hand therapy, vol 5 n°3, 2000 ; p65-71

[24] E. MASMEJEAN, F TEBOUL, Y LE BELLEC, JY ALNOT, Ruptures sous-cutanées des tendons extenseurs de la main, *Orthopédie*, Sept 2001 : p91-92

[25] J LIN, R STRAUCH, Closed Soft Tissue Extensor Mechanism Injuries (mallet, boutonnière, and sagittal band), J. Hand Surg Am. 2014, Vol 39

[26] G YANG, EP. MCGLINN, K C. CHUNG, Management of the Stiff Finger: Evidence and Outcomes ; Clin Plast Surg. 2014 Jul: 501–505.

[27] PROSSER R. Splinting in the management of proximal interphalangeal joint flexion contracture. J Hand Ther. 1996 ; 9(4): p378–86.

[28] BANDY W. SANDERS B. Therapeutic Exercise for Physical Therapist Assistants : Techniques for Intervention. Lippincott Williams and Wilkins, Jan 2007 : p29

[29] TW LIN, L CARDENAS, LJ SOSLOWSKY, Biomechanics of tendon injury and repair. Journal of biomechanics n°37 ; 2004 : p865-877

[30] J XENARD, Rééducation des lésions traumatiques récentes de la main, dans Cahiers de kinésithérapie ; Maloine, nov-déc 1979 : p54-55

[31] G FRERE, F MOUTET, Etiologie et cicatrisation des lésions tendineuses traumatiques. Cah Kinésither, 1983 ; fasc 104 n°6 : p13

[32] R CANTERO-TELLEZ, A I. CUESTA-VARGAS, M CUARDOS-ROMERO, Treatment of Proximal Interphalangeal Joint Flexion Contracture: Combined Static and Dynamic Orthotic Intervention Compared With Other Therapy Intervention: A Randomized Controlled Trial. J Hand Surg Am. 2015;40 (5): p951-5

[33] J MICHON, M MERLE, G FOUCHER, traumatismes complexes de la main, dans Cahiers de kinésithérapie ; Maloine, nov-déc 1979 : p45

[34] PIZARD M, Traitement orthopédique des raideurs en flexion de l'articulation interphalangienne proximale propres au cinquième doigt (étude sur 40 dossiers), dans Kinésithér Scient 1987 ; 260 : p70

[35] UEBA H, MORADI N, ERNE HC, GARDNER TR, STRAUCH R, An anatomic and biomechanical study of the oblique retinacular ligament and its role in finger extension. J Hand Surg Am. 2011;36 (12): p1959-64

[36] B CHAPIN-BOUSCARAT, Raideurs des interphalangiennes et rééducation : analyse et traitement, Kinésithér Scient 2006 ; 463 : p19-24

[37] D WEBER, CJ KELLENBERGER, M MEULI. Conservative treatment of stable volar plate injuries of the proximal interphalangeal joint in children and adolescents: A prospective study. Pediatr Emerg Care. 2009 ;25(9):547-9

[38] D DAOLIO, D THOMAS, Rééducation des lésions traumatiques de l'appareil extenseur. Cah Kinésither, 1983 ; fasc 104 n°6 : p35-45

[39] M ISEL, M MERLE Réalisation des orthèses dynamiques selon le segment anatomique, dans Orthèses de la main et du poignet : Protocoles de rééducation. Elsevier masson ; 2012 : p81-97

[40] GLASGOW C1, FLMEING J, TOOTH LR, HOCKEY RL, The Long-term relationship between duration of treatment and contracture resolution using dynamic orthotic devices for the stiff proximal interphalangeal joint: a prospective cohort study. J Hand Ther. 2012 Jan-Mar;25(1):38-46

[41] S TOCCO, A PEDRAZZINI, F POGLIACOMI. Clinical approach in PIPj flexion contracture conservative treatment: our experience. Acta Biomed. 2016 Apr 15;87 Suppl 1: p101-11.

[42] BM. Coppard, H Lohman, Introduction to Orthotics - E-Book: A Clinical Reasoning and Problem-Solving Approach (Introduction to Splinting) 4th Edition ; p98 à 101

[43] B CADOT, Raideur post-traumatique de l'interphalangienne et de la métacarpophalangienne des doigts longs, Kinésithér Scient 2011 ; 525 : p47-49

[44] M VALENSI, S BERTIN, La motivation, essentielle dans la mise en place d'une activité physique régulière en kinésithérapie, Kinésithér Scient 2016 ; 581 : p29-35

[45] A FREIBERG, Management of proximal interphalangeal injuries, Can J. Plast Surg, 2007, Vol 15(4) : p199-203

[46] JF BATISSE, H VIDALIN, Conseils aux joueurs de rugby : accidents sportifs, la conduite à tenir. Sport Med n° 47, 1992 : p21-26

Source sites web :

http://www.mainetsport.com/deformation-boutonniere.html

http://www.institutmain.fr/index.php/Le_doigt_en_boutonni%C3%A8re

maitrise orthopédique.com

ANNEXES

ANNEXE 1 : Bilan Quick DASH

AUTO-ÉVALUATION FONCTIONNELLE (Quick-DASH)

Répondre aux questions en suivant la cotation :

0 = oui sans difficulté 1 = difficulté légère 2 = difficulté moyenne 3 = difficulté importante 4 = impossible

Dévisser un couvercle serré ou neuf	0
Effectuer des tâches ménagères lourdes (nettoyage des sols ou des murs)	0
Se laver le dos	0
Porter un sac de provisions ou une mallette	0
Couper de la nourriture avec un couteau	0
Activités de loisirs nécessitant de la force ou avec chocs (bricolage, tennis...)	0

Répondre à la question en suivant la cotation :

0 = pas du tout 1 = légèrement 2 = moyennement 3 = beaucoup 4 = extrêmement

Pendant les 7 derniers jours, à quel point votre épaule, votre bras ou votre main vous a-t-elle géné dans vos relations avec votre entourage ?	0

Répondre à la question en suivant la cotation :

0 = pas du tout 1 = légèrement 2 = moyennement 3 = très limité 4 = incapable

Avez-vous été limité dans votre travail ou une de vos activités quotidiennes habituelles en raison de problèmes à votre épaule, bras ou main ?	0

Répondre à la question en suivant la cotation :

0 = aucune 1 = légère 2 = moyenne 3 = importante 4 = extrême

Douleur au niveau de l'épaule, du bras ou de la main	0
Picotements ou fourmillements douloureux au niveau de l'épaule, bras ou main	0

Répondre à la question en suivant la cotation :

0 = pas perturbé 1 = un peu perturbé 2 = moyennement perturbé 3 = très perturbé 4 = sommeil impossible

Pendant les 7 derniers jours, votre sommeil a-t-il été perturbé par une douleur de votre épaule, de votre bras ou de votre main ?	0

SCORE / 100	100

SYNTHÈSE DU BILAN

Flessum séquellaire d'une entorse luxation de l'ipp avec rupture de la bandelette médiane de l'extenseur. Doigt en boutonnière

ANNEXE 2

Position de testing des lombricaux :

Départ MCP-IPP-IPD étendue

Arrivée : MCP à 90°, IPP-IPD étendue

Le MK bloque les métas du patient

ANNEXE 3

Position bec de canard : MCP à 90° de flexion, IPP/IPD en extension maximale. Le poignet est en extension pour diminuer la course du tendon et la tension sur la bandelette médiane.

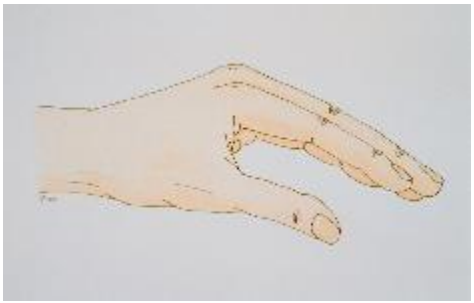

Image tirée de http://manus.crchul.ulaval.ca/manus/positionImmobilisation.html

ANNEXE 4 :

Types d'orthèses dynamique pour les lésions de la bandelette médiane Tiré de [39] :

	Position poignet	**Position MCP**	**Position IPP**	**Durée de port recommandée**
Par lame : (type de Levame)	Neutre 0°	Flexion 30°	Extension maximale possible (0°) par la lame	24h/24 pendant 8semaines, puis nocturne pendant 2semaines
Par élastique: (type bas profil)	Neutre 0°	Flexion 30°	Extension maximale par traction sur la face palmaire de P2	Nocturne Et 2h : 2 à 3fois/jour
Par ressort : (type Capener)	Libre	Libre	Extension par 3points d'appuis : Palmaire en P2, et proximal de P1. Dorsal distal de P1	Diurne