INSTITUT DE FORMATION EN MASSO-KINESITHERAPIE

CHU DE TOULOUSE

PRISE EN CHARGE PLURIDISCIPLINAIRE D'UNE AMPUTATION DU POUCE SUITE A UNE LESION DE TYPE RING FINGER

ANNNEE 2014-2015

Travail écrit réalisé en vue de l'obtention du diplôme d'Etat

CASTAING Etienne

Résumé :

Ce mémoire présente les démarches de rééducation sur un pollici-amputé et développe en parallèle la problématique de la pluridisciplinarité dans le soin et son organisation. Il présente brièvement les soins connexes à la kinésithérapie et s'intéresse à leur complémentarité.

La cicatrisation, la raideur articulaire, les troubles de la sensibilité ainsi que la perte de l'intégrité fonctionnelle de la main sont parmi les conséquences multiples d'une amputation qui seront développées dans ce mémoire.

Les objectifs prioritaires de rééducation présentés au fil de ma prise en charge sont la lutte contre l'enraidissement articulaire et l'exclusion fonctionnelle du pouce, le soulagement des phénomènes douloureux et le travail des capacités de préhension et de finesse de la main.

Mots clés : pluridisciplinaire, amputation, main, préhension

SOMMAIRE

INTRODUCTION.....p. 1

1. RAPPELS.....p. 3
   1.1 Biomécanique et anatomie de l'articulation du pouce.....p. 3
   1.2 Biomécanique et anatomie des muscles du pouce.....p. 4
   1.3 Physiologie cutanée de la main.....p. 5

2. CADRE DE LA PRISE EN CHARGE
   2.1 Présentation de l'institut.....p. 5
   2.2 Présentation des outils de communication.....p. 6

3. BILAN .....p. 7
   3.1 Anamnèse.....p. 7
   3.1.1 Présentation du patient.....p. 7
   3.1.2 Mécanisme lésionnel du Ring-Finger.....p. 7
   3.1.3 Prise en charge chirurgicale et soins infirmiers.....p. 8
   3.2 Examen clinique.....p. 10
   3.2.1 Bilan de la douleur.....p. 10
   3.2.2 Aspect trophique, cutané, circulatoire.....p. 11
   3.2.3 Bilan des amplitudes articulaires.....p. 11
   3.2.4 Bilan musculaire par dynamométrie.....p. 12
   3.2.5 Bilan de la sensibilité.....p. 13
   3.2.6 Bilan Fonctionnel.....p. 14
   3.3 Synthèse des Bilans.....p. 16

4. PRISE EN CHARGE REEDUCATIVE.....p. 16
   4.1 Objectifs de la Rééducation.....p. 16
   4.2 Rééducation.....p. 17
   4.2.1 Assouplissement cicatriciel.....p. 17
   4.2.2 Amplitudes articulaires.....p. 19
   4.2.3 Force musculaire.....p. 24
   4.2.4 Travail de la sensibilité.....p. 21
   4.2.5 Rééducation Fonctionnelle et Ergothérapie.....p. 22
   4.2.6 Appareillage et interventions chirurgicales.....p. 23

DISCUSSION.....p. 25

CONCLUSION.....p. 24

BIBLIOGRAPHIE

ANNEXES

INTRODUCTION :

Au cours de son évolution l'Homme a pu se démarquer des primates grâce à l'acquisition de la station debout, la bipédie. Cela va induire chez lui de nombreuses modifications morphologiques et conduire peu à peu à l'hominisation de notre ancêtre.

En effet, avec l'abandon de la quadrupédie, la main se retrouve libérée de sa fonction de locomotion et va alors permettre à l'Homme la manipulation d'outils divers, et ainsi de franchir une nouvelle étape de son évolution. Le pouce opposable, caractère propre aux primates est utilisé de manière plus fine.

La main est le segment le plus distal du membre supérieur. Elle est orientée dans tous les plans de l'espace grâce à l'articulation de l'épaule, et le coude, permet d'en contrôler la distance à un objet donné. Le but final étant de se saisir de l'objet. Elle permet, conjointement au pouce, les mouvements d'opposition et de préhension.

La main possède de nombreuses fonctions dans nos actions quotidiennes ;

- C'est un organe d'information, on distingue une fonction sensitive et sensorielle importante grâce au toucher.
- C'est un organe d'accomplissement, avec une fonction motrice de finesse mais également de force, qui permet des contacts statiques ou dynamiques avec notre environnement.
- Enfin c'est un organe de relation contribuant à notre expression par la communication co-verbale, non-verbale, et également codé ou symbolique.

Le pouce possède une place particulière dans la main car il réalise le mouvement d'opposition avec les doigts longs, son implantation latérale et l'anatomie de la colonne du pouce permettent des mouvements dans les 3 plans de l'espace et en font donc le doigt le plus mobile. Sans le pouce, il n'y a plus d'opposition, donc une perte de la pince de préhension et un retentissement fonctionnel majeur sur la main.

L'étude de cas clinique menée dans ce mémoire porte sur une amputation de la phalange distale du pouce suite à une lésion digitale en dégantetement dite « Ring Finger » ou « Doigt d'alliance ».

C'est cette particularité de l'articulation du pouce et la spécificité d’une prise en charge pluridisciplinaire, faisant intervenir chirurgien, infirmier, kinésithérapeutes et ergothérapeute qui m'ont attiré dans ce cas clinique.

La pluridisciplinarité consiste à juxtaposer les points de vue de plusieurs professionnels de santé sur un patient et à les faire coexister. L'objectif de la pluridisciplinarité est donc d'utiliser la complémentarité des compétences dans le but de résoudre un problème commun.

A l'instar de la majorité des pathologies traitées en kinésithérapie, le praticien doit s'intégrer dans une équipe de professionnels de santé. Ils contribuent chacun dans leur domaine à un soin complet et adapté au patient, et ont pour objectif une récupération optimale ;

Comment s'organise la prise en charge pluridisciplinaire de cette pathologie et en quoi ce type de prise en charge est t'il indispensable à un soin complet et efficace?

Le Masseur-kinésithérapeute peut il, seul, face à une pathologie aux conséquences multiples assumer la PEC du patient ?

Quels sont les outils de la communication entre les professionnels de santé?

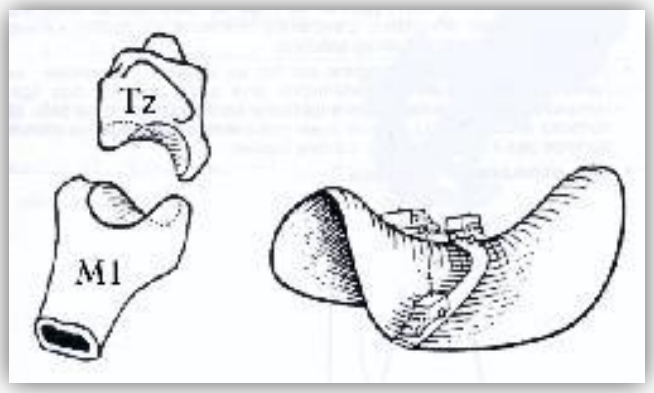

Figure 1: L'articulation trapézo-métacarpienne

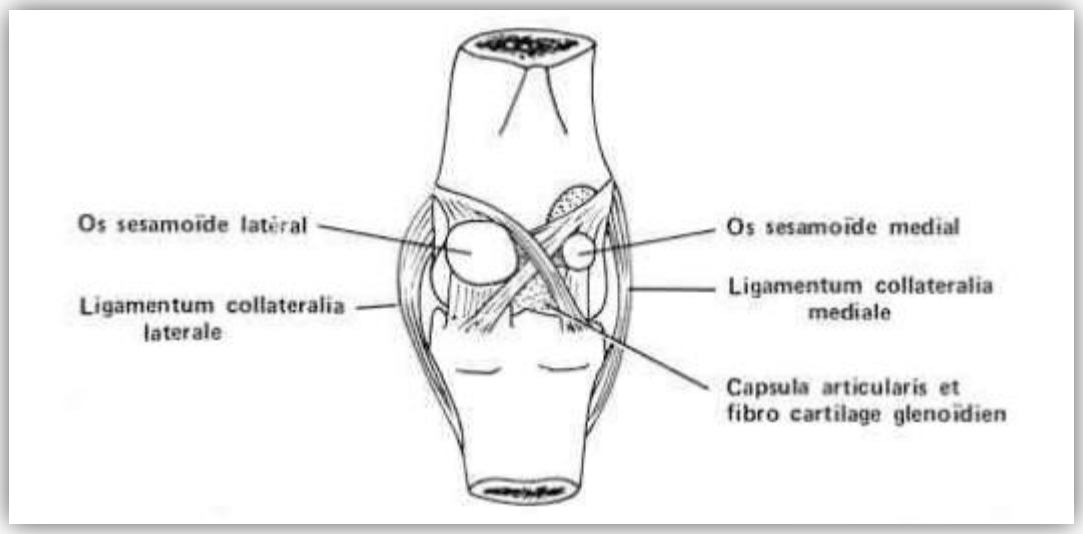

Figure 2: L'articulation métacarpo-phalangienne

I) RAPPELS :

1.1 Biomécanique et anatomie de l'articulation du pouce

Le pouce a un rôle d'opposition, pour cela il est le doigt le plus mobile de la main.

On décrit ce complexe articulaire comme étant la « colonne du pouce », constituée de proximal à distal du scaphoïde, du trapèze, du métacarpe M1 et de la première et deuxième phalange du pouce.

On retrouve 3 articulations :

La Trapézo-metacarpienne *(figure1)* ; est dîte « en selle de cheval scoliotique » (Tubiana), qui aura pour conséquence une pronation automatique de la colonne du pouce lors de la flexion de celui-ci, et qui favorisera les mouvements d'opposition [1]. Elle oriente le pouce dans les 3 plans de l'espace, et sa capsule lui permet un jeu articulaire important. Le but étant de placer le pouce en regard de chaque doigt.

Métacarpo-phalangienne *(figure 2)* ; c'est une articulation ellipsoïde, elle intégre deux os sézamoides à la base de P1 avec de nombreuses insertions musculaires.

Elle permet de d'assurer le verrouillage des prises car elle agit sur l'espace pouce-doigt

En plus des mouvements de flexion/extension elle offre également une pronation lors de la flexion et inclinaison radiale de poignet dite « conjointe ».

Inter-phalangienne : c'est une articulation de type gynglime. On peut la caractériser comme « l'emboîtement d'une poulie pleine avec une poulie creuse. » [1]

L'inter-phalangienne affine la préhension car après l'orientation par la trapézo-métacarpienne, et le mouvement de pronation globale du pouce, c'est elle qui permet de ramener l'extrémité du pouce contre la pulpe des doigts. Elle est donc indispensable dans la manipulation de petits objets, et permet également de serrer lors de la pince, pour ne pas lâcher l'objet. [1, 2]

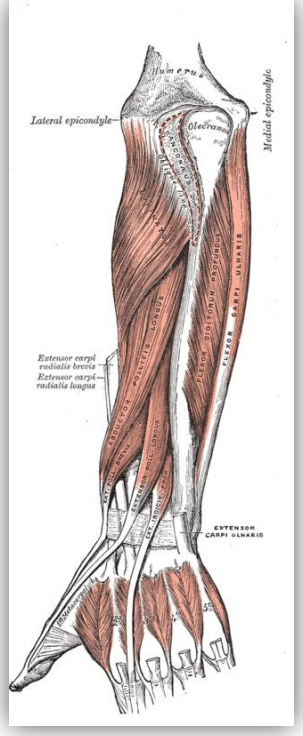

Figure 3: La loge profonde de l'avant bras

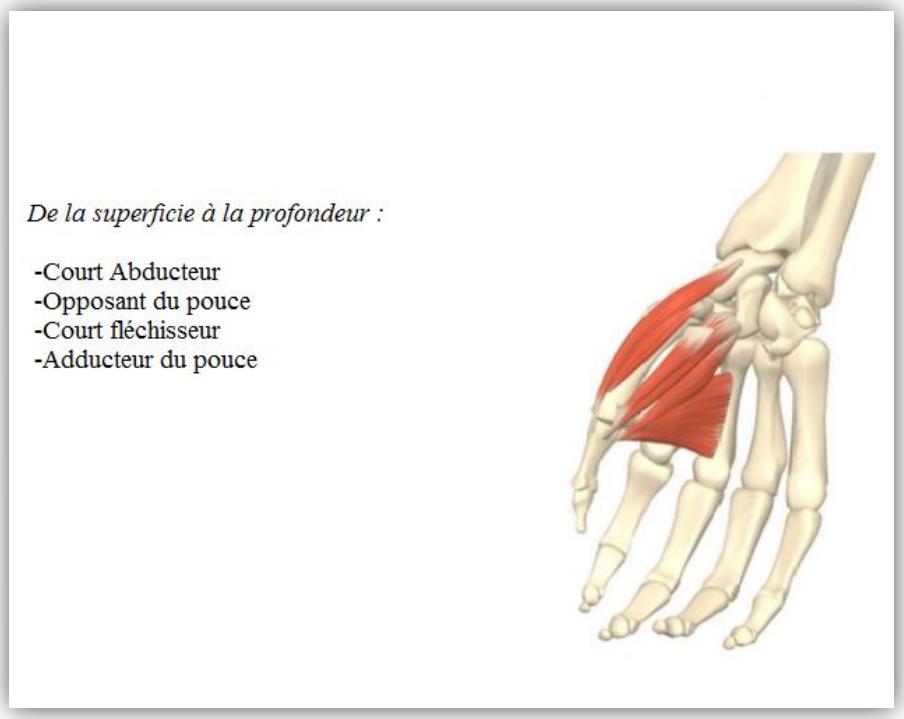

Figure 4: Les muscles thénariens

1.2 Biomécanique et anatomie des muscles du pouce

On distingue deux groupes musculaires intervenant dans l'articulation qui sont classés selon leurs localisation : Les muscles extrinsèques et les muscles intrinsèques qui comprennent l'éminence thénar et deux interosseux dorsal et palmaire.

Les muscles extrinsèques (figure3) :

Ils sont extenseurs et abducteurs et servent à relâcher la prise, ils peuvent être classés selon leur action en les répartissant par localisation anatomique:

- En Arrière de l'axe de Flexion les muscles permettant une extension de la trapézo-métacarpienne sont : *long abducteur, court extenseur, long extenseur.* Ces trois muscles sont antagonistes des thénariens et sont innervés par le nerf radial.

- En avant de l'axe de flexion-extension, ils permettent une flexion on retrouve le *long fléchisseur du pouce* et les muscles thénariens.

Les muscles thénariens (figure 4):

Ils se répartissent en 2 groupes :

- Groupe latéral : ce sont les sésamoïdiens latéraux et les opposants, ils permettent l'opposition et sont innervés par le nerf médian et le nerf ulnaire. On comte l'opposant du pouce, le court abducteur, le court fléchisseur.

- Groupe médial : ce sont les sésamoïdiens médiaux, ils ferment la première commissure et sont innervés par le nerf ulnaire. On comte l'adducteur du pouce et le 1er interosseux palmaire.

D'un point de vue biomécanique, le mouvement d'opposition s'obtient par une contraction successive de dehors en dedans des muscles thénariens ;
L'opposant et le court abducteur se contractent les premiers amenant le pouce en abduction puis le court abducteur décroît au profit de celle du court fléchisseur enfin l'Adducteur joue un rôle capital dans la force de la prise à pleine paume ou dans la prise pulpo-latérale. [1]

Figure 5 et 5 bis : Coupe sagittale des crêtes épidermiques et empreintes digitales

1.2 Physiologie cutanée de la main

La peau palmaire et la peau dorsale de la main sont très différents en terme de physiologie ;

- *La peau palmaire* est la face fonctionnelle de la main ; elle possède une couche cornée très épaisse et résistante, elle est assez souple mais amarrée au plan sous-cutané.

  Elle présente une forte densité de mécanorécepteurs, sa sensibilité est encore accentuée par une organisation de sa surface en stries nommée « crête épidermique » qui permettent une meilleure adhérence lors des prises (*figure 5 et 5 bis).*

  On observe également des coussinets adipeux fixés sur le plan aponévrotique à la face palmaire, localisés sur l'éminence thénar, hypothénar et à la base de chaque doigt, ils assurent une congruence optimale et contribuent également à une meilleure adhérence [3].

- *La peau dorsale* est fine et très extensible, contrairement à la peau palmaire, elle n'est pas fixée au plan sous cutané car elle doit permettre la flexion des doigts et du poignet en s'étirant d'environ 20% de sa surface. De plus la flexion des IPP est permise par les réservés cutanés dorsales, sorte de repli s'étirant lors de la flexion [3].

- *Les ongles* ont un rôle important de sensibilité fine dans la saisie de petits objets et servent également de support pour la pulpe palmaire [3].

II) CADRE DE LA PRISE EN CHARGE

2.1 Présentation de l'institut

Le cabinet libéral ou se déroule la prise en charge est un institut spécialisé dans la chirurgie, la rééducation et les orthèses de la main et du membre supérieur situé à Biarritz. Le centre fait partie du réseau S.O.S. Main, « Urgences main Sud Aquitaine » agréé par la FESUM (Fédération Européenne des Services d'Urgences de la Main ».

Les urgences concernant essentiellement la réalisation d'orthèses thermoformées sur place, en assurant le relais des services urgentistes de la clinique ou autres établissements médicaux.

Le cabinet est divisé en un « espace main » géré par 5 kinésithérapeute et un espace « épaule » ou 3 kinésithérapeute travaillent dispensent les soins.

Il comprend une équipe pluridisciplinaire de professionnels de santé ;

- 8 kinésithérapeutes dont 2 titulaires du Diplôme Universitaire (D.U) : Chirurgie de la main et du Diplôme inter universitaire (D.I.U) : Biomécanique de la main.
- 2 infirmières spécialisées
- 1 ergothérapeute
- 2 Orthésistes (les orthèses sont réalisées par un kinésithérapeute et l'ergothérapeute titulaires du BTS prothésiste-orthésiste)

L'institut prend en charge la rééducation des patients provenant de l'Unité de chirurgie de la main de la clinique. La localisation du cabinet présente un avantage géographique puisque les locaux sont installés dans l'enceinte de la clinique, cela facilite les contacts entre l'équipe paramédicale et les chirurgiens.

Il était par ailleurs intéressant dans ce contexte de pouvoir assister aux opérations réalisées dans l'Unité, tant pour moi en tant que stagiaire, que pour les rééducateurs de l'institut.

De plus un partenariat était établi entre les kinésithérapeutes du club local, le Biarritz Olympique et le cabinet afin de prodiguer des soins spécialisés dans les lésions du membre supérieur chez les joueurs.

L'appareillage sur le plateau technique était récent et varié (fluidothérapie, dynamomètre, dépressothérapie, échographie...) permettant de compléter des séances de rééducation d'une durée moyenne située entre une et deux heures, où le travail manuel conservait une place importante.
Je retiendrai surtout l'utilisation de l'imagerie médicale sur place ; l'échographie, dans l'évaluation et le suivi de l'état inflammatoire tendineux.

2.2 Présentation des outils de communication

La communication est un outil essentiel du bon fonctionnement entre les professions, je me suis donc intéressé aux outils présents sur le lieu de ma prise en charge ;

Les nouvelles technologies numériques sont utilisées comme outil de transmission des données de chaque patient, les praticiens de l'institut saisissent leurs données directement sur tablette lors des bilans. Les questionnaires et bilans sont pré-remplies, le praticien rentre seulement les données propres à chaque patient sur tablette. *(Annexe 1)*

Les données sont sauvegardées sur un « Cloud » et sont alors instantanément consultables par l'ensemble de l'équipe. C'est un réel gain de temps permettant de faciliter la circulation des informations. Ces données sont également consultables par le médecin prescripteur qui peut suivre l'avancée de la rééducation.

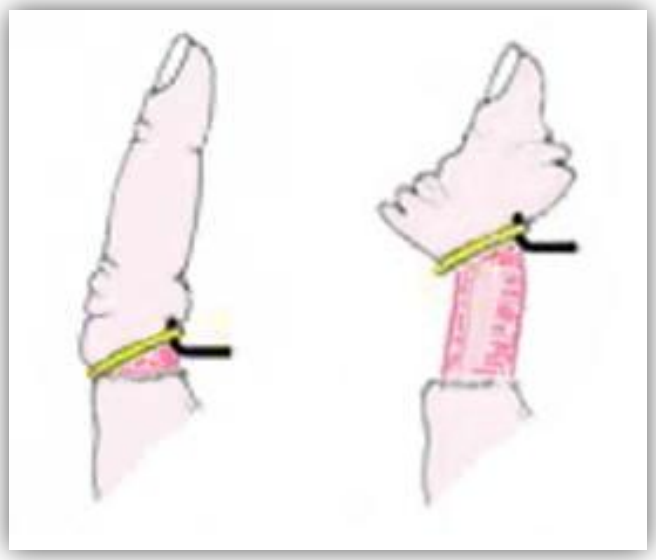

Figure 1: Arrachement des tissus par dégantement

L'équipe de l'unité chirurgicale ne pouvant pas être présente sur le lieu de la rééducation les transmissions et interrogations étaient formulées à l'oral par contact téléphonique. Les chirurgiens, disponibles, répondaient ainsi aux questionnements du kinésithérapeute et l'avis de ce dernier était régulièrement sollicité, s'exprimant notamment sur les pronostics de récupération et les limites de la rééducation.

3. BILAN INITIAL

Le bilan complet du début de ma prise en charge (trois mois postopératoire) est présenté ici, le départ précipité de mon patient après 3 semaines n'a pas permis la réalisation de bilans secondaires.

3.1 Anamnèse

3.1.1 Présentation du patient

Le patient, Mr S, droitier, est âgé de 25 ans, il vît à Nice et réside provisoirement à Biarritz où il exerce la profession de Palefrenier, qui consiste en l'entretien des chevaux et de l'écurie dans un centre équestre, mais depuis l'arrêt de ses études après le BAC, il a additionné plusieurs métiers variés, sa situation professionnelle évolue très souvent.
Il est indépendant, et vie en concubinage, durant les soins sa copine réside à Nice, il est donc seul.
Il est sportif et pratique la boxe et la course à pied, il est passionné de dessin et souhaite depuis longtemps se lancer dans le tatouage.
Au cours de la rééducation il paraît motivé et volontaire. Le patient est fumeur.
Un accident est survenu dans le cadre de son travail de Palefrenier, Mr S présentait une lésion digitale en Ring Finger au niveau de l'inter phalangienne du pouce gauche par arrachement avec une longe hippique.

3.1.2 Mécanisme lésionnel du Ring-Finger

Le ring finger est une lésion digitale provoquée par exemple par l’accrochage d’une alliance ou d’une bague portée au doigt, d'où son nom, et entraîne le dégantement total ou partiel du doigt par l'action de traction. La traction réalise une avulsion (= arrachement) au niveau des tissus. *(figure 1)*

Dans ce type de lésion, le pronostic fonctionnel est très pessimiste. Ce sont parmi les accidents de la main les plus graves et les plus difficiles à traiter. Elles sont plus graves qu’une section nette d’un doigt, dont le pronostic en cas de réimplantation rapide reste acceptable car le mécanisme d'arrachement produit une lésion grossière due à la dilacération progressive des tissus. [13]

Figure 2: Etat inflammatoire de la cicatrisation après un mois postopératoire

Ce type d'accident aboutit le plus fréquemment sur une amputation complète.

Il existe pourtant des moyens de prévention de ces accidents, une solution simple est la réalisation par un bijoutier d'un point de faiblesse dans la bague qui cédera alors en cas d'accrochage laissant le doigt sauf.

3.1.3 Prise en charge chirurgicale et soins infirmiers

Résumé des interventions chirurgicales

Le traitement chirurgical vise à réparer les différents tissus, la restauration de l'axe vasculo-nerveux est prioritaire car elle conditionne le rétablissement trophique du doigt.
La réimplantation du doigt arraché dépend de la conservation des tissus et du délai d'intervention (6h) et présente seulement un taux de réussite de 20 à 30%.
Le tabagisme est une contre-indication majeure.

La première opération a lieu le 07/07/2014, lors de l'exploration le chirurgien retrouve un Ring Finger complet au niveau de l'interphalangienne du pouce avec P2 tenue seulement par le tendon fléchisseur, le tendon extenseur du pouce présente un arrachement complet et sera suturé.
La décision est prise d'une réimplantation avec une arthrodèse raccourcissante.
Le chirurgien réalise un pontage veineux et prélève une veine de 2cm sur la face antérieure du poignet pour réparer le pédicule vasculaire sur le versant radial.
Il réalise également la suture du nerf collatéral radial

Le lendemain, le 08/07/2014, le greffon n'est pas viable, le chirurgien réalise donc une excision de l'ensemble de la pulpe pour une greffe de la 2eme phalange, il prélève donc un lambeau sur la face dorsale de P1 de l'index, cette intervention aura des conséquences sur la mobilité future de l'index.
L'évolution est défavorable avec nécrose complète de l'ensemble de la face dorsale de la deuxième phalange, il est décidé après discussion avec le patient de réaliser une régularisation de la deuxième phalange avec lambeau de couverture de type Hueston, un lambeau rectangulaire préférentiellement localisée sur la pulpe dominante pour en préserver la sensibilité. Puis, excision des tissus nécrotiques, le 17/07/2014.

La cicatrisation est longue avec un bourgeonnement important lors de la phase inflammatoire ; la cicatrice est rouge, douloureuse et prurigineuse à un mois de l'intervention. *(figure 2)*

Le relais est alors transmis aux kinésithérapeutes et infirmiers pour assurer la rééducation et la cicatrisation ;

La communication entre les professionnels de santé sera alors essentielle, le chirurgien peut expliquer l'opération au kinésithérapeute et les contre-indications à respecter relatives au type d'intervention.
Cela permettra une meilleure prise en charge, le kinésithérapeute travaille en compréhension de ce qui a été fait lors de l'opération et peut ainsi davantage se concentrer sur les déficiences principales du patient et éviter les gestes dangereux ou contre-indiqué, dans le respect d'un éventuel protocole postopératoire du chirurgien.

Des impasses thérapeutiques peuvent survenir au cours de la rééducation, il sera alors du devoir du kinésithérapeute de passer le relais au chirurgien qui prendra la décision d'une éventuelle ré-opération.
Le suivi du patient se fait donc conjointement entre les deux professions de santé, c'est ce qui rend leur communication et leur entente indispensable.

Soins infirmiers et pansements

En postopératoire, la plaie peut évoluer vers une infection ou une cicatrisation atone (non-cicatrisation). C'est alors le chirurgien qui prend la décision d'un geste chirurgical de reprise ou d'un changement de protocole.

A l'institut, les soins infirmiers sont réalisés en parallèle de la rééducation et consistent en majorité à la réalisation des pansements, les objectifs seront en priorité :

- protéger la plaie (contre une infection, une irritation)
- permettre une meilleure cicatrisation en conservant l'humidité de la plaie
- faire cesser un saignement minime par compression des petits vaisseaux
- rapprocher les berges de plaie pour accélérer la cicatrisation et limiter les séquelles esthétique
- apporter un confort

La cicatrisation s'effectue en moyenne en une quinzaine de jours mais certains facteurs peuvent rallonger ce délai (tabac, alcool)



Figure 3: L'Echelle visuelle analogique

Afin de faciliter le travail du kinésithérapeute, les pansements respecteront la « **règle des 4P** » de Raymond Vilain:

- Le pansement ne doit pas gêner la mobilisation du pouce et la mobilité des autres doigts. De plus les pulpes des doigts devront être libres autant que possible pour conserver la fonction tactile.
- L'idéal est de ne pas immobiliser la main afin de lutter contre l'œdème et éviter la stase veineuse.

Ces objectifs sont communs aux deux professions.

La présence de l'IDE sur place permet un gain de temps et une prise en charge plus réactive, un éventuel défaut du pansement, une retouche ou un aspect suspect de la plaie est remarquée par le kinésithérapeute est immédiatement corrigé par l'infirmière. Elle renseigne également le kiné sur l'évolution de la cicatrisation et les précautions à mettre en place au cours de la séance.

3.2 Examen clinique

3.2.1 Bilan de la douleur

La douleur est généralement décrite selon plusieurs caractéristique ; la localisation, l'intensité, le moment de survenue, et le type.

- *Localisation :* Le patient décrit des douleurs aiguës à la face dorsale du pouce ainsi que des phénomènes électriques lors de la palpation à extrémité de celui-ci.

- *Intensité :* L'échelle visuelle analogique (E.V.A.) est une échelle d'auto-évaluation, elle permet d'évaluer l'intensité.

Lors de l'examen on présente une réglette de 10cm au patient, avec à une extrémité « absence de douleur » et de l'autre « douleur maximale imaginable ». Le patient déplace un curseur sur cette réglette et les données numériques, entre 0 et 10, sont face au kinésithérapeute. [6]

Mr.S obtient un score de 4 à l'E.V.A, cet outil simple à utiliser permet un suivi de la douleur ressentie par le patient et donc une meilleure prise en comte de celle-ci. *(figure 3)*

- *Moment de survenue :* Des douleurs apparaissent lors des Activités de la Vie Quotidienne (A.V.Q.) et représentent alors une gêne fonctionnelle importante pour le patient.

Figure 4 et 4 bis: Vue de la face dorsale et palmaire de la main du patient

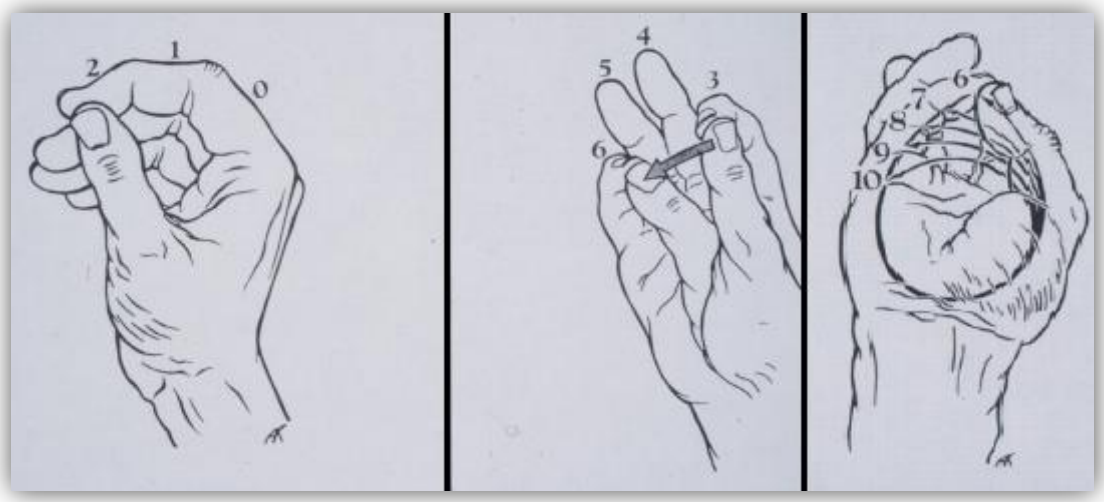

Figure 5: Représentation de la cotation de Kapandji

- *Type de douleur :* Les douleurs sont de types mécaniques après l'effort, et également inflammatoire d'apparition nocturne avec un dérouillage matinal.

Dans le cadre de la prise en charge d'une lésion d'amputation et des différents troubles sensitifs qui l'accompagnent il sera intéressant d'ajouter le ***questionnaire de Saint-Antoine*** comme outil de suivi de la douleur.

Il permet d'offrir la possibilité d'une évaluation à la fois quantitative et qualitative, en particulier de la composante sensorielle et affective de la douleur. Ce type de questionnaire ne se prête pas forcément à des mesures rapprochées mais plus espacées dans le temps comme pour la douleur chronique par exemple. *(Annexe 2)*

3.2.2 Aspect trophique, cutané, circulatoire *(figure 4 et 4bis)*

Le détail de l'aspect trophique de la main permettra un suivi de son évolution à distance de l'opération, notamment du risque inflammatoire.

De prime abord, il semble important de noter qu'avec la reconstruction effectuée, Mr.S ne possède plus d'ongle, ce qui aura une importance dans la qualité et la finesse de sa pince pouce-doigt.

La cicatrice s'étend le long de la face dorsale de la première phalange de D2 ou elle apparaît rigide et endurée, jusqu'à la base de M2 ou elle est souple et mobile.
Je relève des rougeurs cutanées périphériques à la cicatrice qui traduisent un aspect inflammatoire.
Une petite cicatrice est présente sur la face antéro-médiale du poignet, à la base de l'éminence thénar avec une adhérence au plan sous-cutané.

3.2.3 Bilan des amplitudes articulaires

Dans un premier temps les amplitudes articulaires peuvent être évaluées qualitativement par la cotation de Kapanji. [7]
Pour la colonne du pouce : selon la possibilité de contact de la pulpe du pouce avec les autres doigts, on cotera de 1 à 10 selon la cotation de Kapanji. *(figure 5)*
Mr.S obtient un score de 5 au Kapanji, cela correspond au contact de la pulpe du pouce avec celle de l'auriculaire, au delà il sera limité par le déficit de longueur et de mobilité.

Je pourrai ensuite quantifier objectivement les amplitudes de l'articulation, les résultats sont comparés à une norme ou à l'articulation controlatérale.

Figure 6 : Goniométrie réalisée grâce au "goniométre de Cochin"

Figure 7: Bilan musculaire réalisé successivement par les tests de grasp, pinch et poigne

Pour effectuer l'examen j'utilise un goniomètre adapté à deux broches dît « goniométre de Cochin » [2] facilitant la prise de mesure mais il est également possible de préférer l'inclinomètre. *(figure 6)*

Amplitudes actives de D2 :

- M-P : 60° de flexion
- IPP : 70° de flexion
- IPD : 55° de flexion

Cela correspond a une mobilité active globale à 71% de la norme.

Les amplitudes mesurées sont actives car elles semblent plus pertinentes dans la fonction de la main, néanmoins, je note un gain d'amplitudes en passif lors de la mobilisation ce qui démontre que la restriction de mobilité n'est pas figée.
En effet, les amplitudes en flexion sont minorées du fait de la cicatrice dorsale de D2.

Amplitude active de la MP du pouce :

- 60° de flexion

Amplitude active de la TMC du pouce :

- 20° de flexion
- 30° d'extension

3.2.4 Bilan musculaire par dynamométrie

Les dynamomètres *(figure 7)* permettent une mesure objectivée mais globale de la force, en effet une mesure de la force musculaire de manière analytique ne semble pas pertinente dans l'étude de la main au vu de sa complexité biomécanique.

Ils sont utilisés comparativement au coté sain. Ils permettent de mettre en évidence des pertes de tonus d'un groupe musculaire donné et les asymétries entre chacun d'eux.

- ***Le grasp*** : en écartant les deux branches de l'appareil, on peut quantifier la force de serrage développée par les muscles extrinsèques de la main. [2]

- ***La poigne*** : permet d'évaluer la force de serrage obtenue par l'action synergique des muscles extrinsèques et intrinsèques de la main. [2]

- ***Le pinch*** : évalue la force de serrage pollici-digitale, on l'évalue ici selon une prise sub-termino-latérale car la prise terminale s'avère douloureuse pour le patient. [2]

	Côté patho / sain			Côté patho / sain	
Pinch (Kgms)	**4**	**14**	**Poigne (psi)**	**15**	**24**
% de récupération	29 %		% de récupération	63 %	
Grasp (Kgs)	**38**	**43**	**Force intrinsèque**		
% de récupération	88 %		% de récupération		

Tableau 1: Tableau récapitulatif des mesures de force de la main extrait du bilan informatique

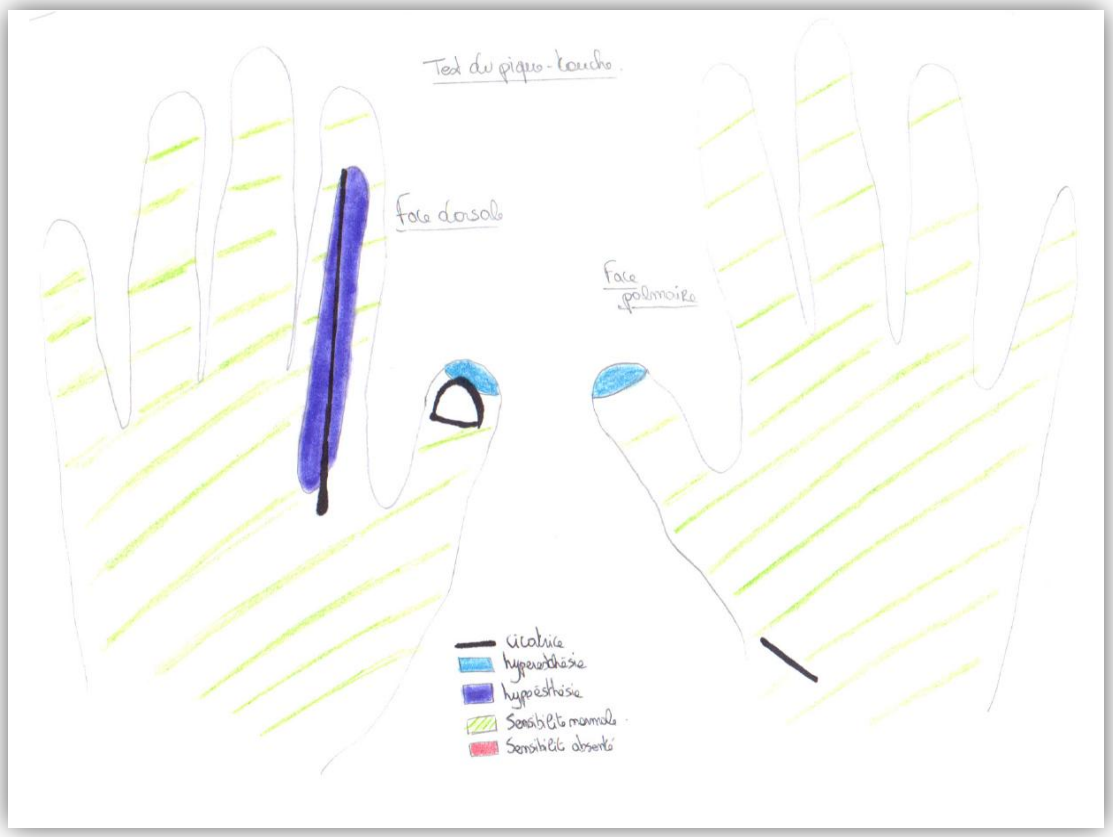

Figure 8: Cartographie de la sensibilité de la main par le test du pique-touche

N.B : Le grasp et la poigne s'effectuent avec une extension du poignet de 30° car les fléchisseurs développent le maximum de force.

Mr.S obtient un score de *(tableau I)*:

- Grasp : coté pathologique; 38/ coté sain; 43. Ratio; 88%
- Poigne : coté pathologique; 15/ coté sain; 24. Ratio; 63%
- Pinch : coté pathologique; 4/ coté sain; 14. Ratio; 29%

3.2.5 Bilan de la sensibilité

Il en existe plusieurs selon les différents types de sensibilité étudiées, dans le cadre d'une prise en charge libérale on délaisse les tests complexes ou longs à réaliser en première intention.

Ces tests se font en comparant les deux cotés et se font avec et sans l'aide de la vue

- ***Le « pique-touche »*** : consiste à distinguer la piqûre du contact simple. On utilise un crayon de papier bien taillé pour exercer les stimuli de manière aléatoire avec la mine ou avec le côté opposé. Le patient, les yeux fermés doit dire distinctement s'il est piqué ou touché.

Un code couleur est utilisé pour représenter les résultats selon le territoire cutané *(figure 8)* :

- Vert : le piqué et le touché sont bien ressentis. La sensibilité de protection présente
- Rouge : le piqué et le touché ne sont pas ressentis. Il n'y a pas de sensibilité de protection.
- Violet : tout piqué ou touché est ressenti comme un toucher léger. Il existe une hypoesthésie.
- Bleu : tout piqué ou touché est ressenti comme une piqûre. Il existe une hyperesthésie.

Une fois le test réalisé, Mr.S semble présenter une hypoesthésie de la face dorsale du deuxième doigt autour de la cicatrice ainsi qu'une hyperesthésie vive de la pulpe du pouce qui me fait alors suspecter un territoire allodynique.

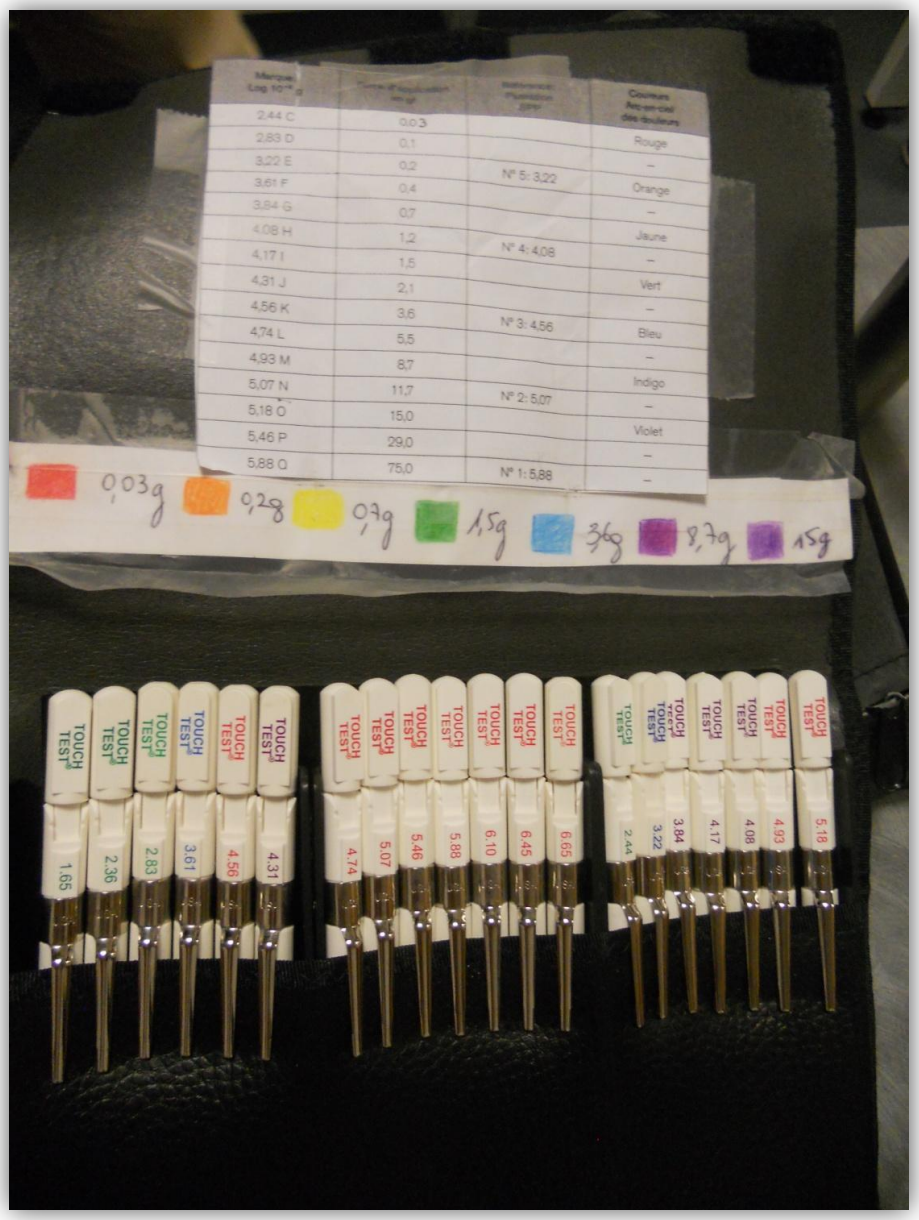

Figure 9: Esthésiomètres utilisés pour l'allodynographie

- ***L'allodynographie :*** ce test permet d'établir une cartographie d'un territoire allodynique, c'est-à-dire une douleur causée par un stimulus qui normalement ne produit pas de douleur. On utilise des esthésiomètres, des fils de rigidité croissante permettant d'appliquer un poids sur la peau. Il y en a 7 ; 0.03g (rouge), 0.2g (orange), 0.7g (jaune), 1.5g (vert), 3.6g (bleu), 8.7g (indigo), 15g (violet) *(figure 9)*. Plus le poids provoquant la douleur est faible, plus importante est alors l'allodynie [12].

Les résultats montrent un territoire anormalement douloureux sur les faces dorso-latérales du pouce à partir de l'esthésiomètre de 8,7g soit une réponse douloureuse anormale mais modérée. Ils montrent également une sensibilité douloureuse exacerbée sur la face crâniale correspondant à la pulpe du pouce avec un esthésiomètre de seulement 1,5g. *(Annexe 3)*

N.B : On peut noter qu'une hypoesthésie peut masquer une allodynie, il faudra d'abord traiter l'hypoesthésie par la « thérapie du touche à tout » par exemple (cf p.21) sinon le traitement classique sera la contre stimulation vibro-tactile à distance [12].

3.2.6 Bilan Fonctionnel

L'intérêt de ses évaluations fonctionnelles et mettre en évidence la gène fonctionnelle et de mettre en place un suivi de son évolution en parallèle du traitement kinésithérapique.

- Pour cela **le *Quick-Dash*** *(figure 9)* est intéressant car il est rapide et peut être effectué par le patient seul, il s'intéresse à la gêne fonctionnelle ressentie par le patient dans son quotidien mais également à la gêne générale qu'entraîne sa lésion, telle que le sommeil ou la vie sociale. Ce questionnaire permet donc une mesure qui est subjective, qui dépend du ressenti de chaque patient.

Il permet également une évaluation qualitative de sa gêne.

- ***Le bilan 400 points*** *(Annexe 4)* est utilisé par l'ergothérapeute sur mon lieu de stage, il est très complet et permet une vision objective du niveau d'utilisation de la main par le patient et évalue ainsi ses capacités d'adaptation, il renseigne également le kinésithérapeute sur des notions de force et de mobilité.

Indépendamment des possibilités motrices de sa main, le handicap correspond au niveau d'utilisation que le patient aura au quotidien, et la sous utilisation de cette main doit alors absolument être détecté par le praticien. Étant donner la perte de l'intégrité structurelle les compensations seront davantage tolérées comparer à un autre patient.
Il est composé de 4 épreuves notées chacune sur 100 points et sera toujours réalisé dans des conditions identiques :

- la mobilité de la main :

Pour chaque épreuve le thérapeute montre le mouvement qui est reproduit avec les deux mains par le patient selon le principe de comparaison, le mouvement peut être testé plusieurs fois afin de déterminer correctement la cotation de 0 (impossible à réaliser) à 3 (mouvement normal).

N.B. : Chaque mouvement est coefficienté par importance dans la fonction : l'ouverture (coeff 2) est moins importante que la fermeture (coeff 3)

- la force de préhension :

Avec les mêmes outils que pour le bilan de la force, on mesure la poigne, le grasp, le pinch et la pince étau, comparativement au côté sain pour obtenir un score.

- La prise et le déplacement d'objets mono-manuel

Ici la vitesse d'exécution jouera un rôle dans l'appréciation du score par le praticien, entre 0 (action impossible) et 3 (Prise d'objet conforme et convenable), on tiendra surtout comte de la quelité de la prise, de la présence d'exclusion ou de compensation ainsi que de la qualité du déplacement.

- La fonction bi-manuelle

Même cotation sans notion de vitesse, seule la qualité de la réalisation comte.

Résultats :

- Mobilité de la main : 90/100
- Force de préhension : 54/100
- Fonction mono-manuelle : 85/100
- Fonction bi-manuelle 75/100

Le score global est donc de 304 points, par conséquent le handicap semble modéré. La force de la préhension devra être travaillée en rééducation (à noter que la perte de longueur du pouce peut fausser des tests tels que le pinch).

Je profite de cet examen reproduisant les A.V.Q pour apprendre à mon patient certaines compensations qu'il pourra alors mettre en place sur les conseils de l'ergothérapeute.
(ex : ouvrir la bouteille d'eau avec une prise du bord ulnaire de la main et non de la première commissure) On remarque des exclusions de la pulpe du pouce lors des prises d'objets métalliques, le syndrome d'exclusion peut être expliqué par le patient par des douleurs de contacts notamment de très vives douleurs électriques lors du contact avec le métal.

3.3 Synthèse des Bilans

- *Déficiences* **:**

- Déficit de flexion du pouce
- Déficit de flexion de l'index
- Verrouillage de la pince pouce/index
- Troubles de la sensibilité

- *Incapacités* **:**

- Perte de qualité de la fonction d'opposition
- Perte de qualité de la préhension de finesse, notamment des petits objets

- *Handicaps* **:**

- Douleurs dans l'exercice de son métier
- Douleurs lors de la pratique de la boxe
- Réalisation des AVQ

4. PRISE EN CHARGE REEDUCATIVE

4.1 Objectifs de la Rééducation

La prise en charge des pathologies d'amputation se déroule selon deux phases distinctes définies par l'avancement de la cicatrisation :

- *Une Phase de cicatrisation cutanée* (J0-J21) durant laquelle la rééducation est limitée, les pansements sont toujours présents.
  Lors de cette phase la priorité sera la lutte contre la douleur et les troubles vaso-moteurs par utilisation de TENS, cryothérapie et drainages manuels ainsi que la prévention de la raideur articulaire par la mobilisation précoce [3].
  Celle ci ne sera possible que si les pansements respectent la règle des 4P de Raymond-Vilain.
  La vigilance du praticien se portera sur l'apparition d'un éventuel Syndrôme neuro-algodystrophique ou SDRC et plus encore sur la surveillance des névromes.

- *Une Phase de remodelage*, à la fermeture de la plaie, qui permettra la récupération de la force musculaire tout en continuant le travail de gain articulaire. L'assouplissement de la cicatrice devra être commencé par les massages cicatriciels manuels et la dépressothérapie [3]. Les éventuels troubles sensitifs sont pris en charge et le patient peut commencer le travail en ergothérapie.

Je commence la prise en charge de Mr.S le 13/10/14 après son opération ayant eu lieu le 17/07/14. Par conséquent, à 3 mois de l'intervention je me situe dans la phase de remodelage et présenterai les aspects de la rééducation qui lui sont propres, sans contre indication concernant la fragilité de la cicatrice.

Objectifs :

- Lutter contre l'enraidissement articulaire
- Gain de mobilité
- Prise en charge de la douleur
- Lutter contre les troubles vaso-moteurs.
- Lutter contre le syndrôme d'exclusion fonctionelle
- Améliorer la qualité des prises de préhension et de finesse
- Apprentissage des compensations

4.2 Rééducation

4.2.1 Assouplissement cicatriciel

<u>Techniques manuelles :</u>

- ***Le massage cicatriciel*** : C'est une mobilisation cutanée dont les buts sont fonctionnels, circulatoires et esthétiques La cicatrice est mobilisée selon plusieurs plans, selon la physiologie de la peau afin de lutter contre la fibrose des tissus cutanés.

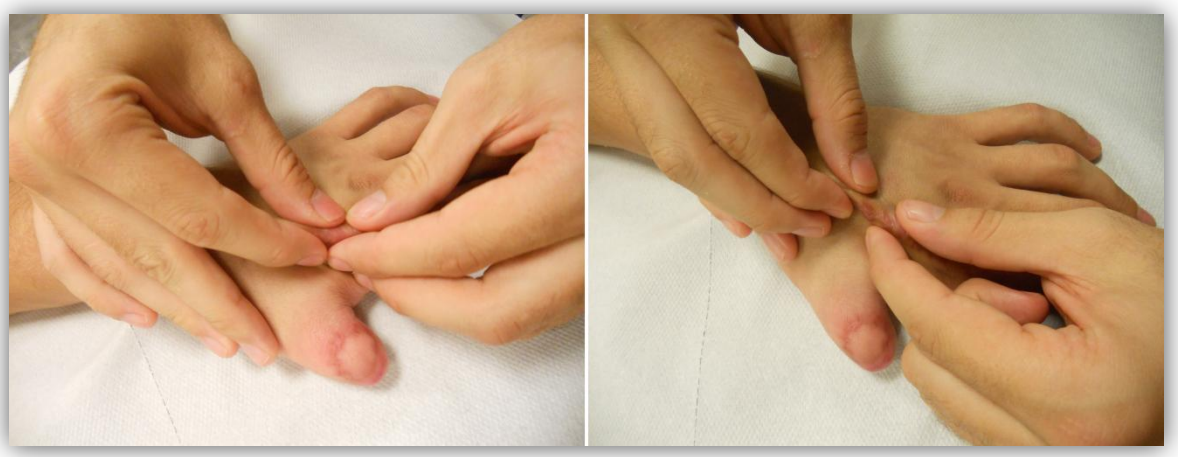

Figure 1 et 1 bis: Massage cicatriciel selon la manœuvre de pétrissage et la manœuvre de Wetterwald

Figure 2 et 2 bis: Appareil de depressothérapie et application sur la cicatrice de l'index

Trois techniques de massage manuel *(figure et 1 bis)* seront utilisées avec Mr. S ;

- *Le pétrissage* : Il consiste à saisir entre les pulpes des doigts et du pouce, la peau et les tissus sous-cutanés et à induire des mouvements de torsion selon les plans superficiels et profonds [8].

- *Les manœuvres de Jacquet-Leroy :* C'est une manœuvre de pincer simple. Le praticien effectue plusieurs pressions entre la pulpe du pouce et des autres doigts dans toutes les profondeurs et dans tout les sens [8].

- *La manœuvre de Wetterwald* : Elle consiste à former un pli de peau et à le mobiliser en 4 temps [8]. :
    a. Pli-soulevé.
    b. Étirement longitudinal du pli.
    c. Étirement transversal du pli.
    d. Roulement-«écrasement» du pli entre les pouces et les doigts

<u>Techniques instrumentales :</u>

- ***La Depressothérapie* (***figure 2 et 2 bis)* : elle utilise la vacuomobilisation, l'appareil permet une aspiration et crée une dépression sur la peau.
  Celle ci est combinée aux déplacements d'une tête transparente sur la main du patient, un pli tissulaire se constitue et la peau est alors mobilisée par les rouleaux de la tête. Ce type de massage instrumental permet une mobilisation du plan cutané superficiel autour de la cicatrice et contribue avec le massage manuel à son assouplissement et à lutter contre les adhérences [2].

Son utilisation est limitée par l'aspect inflammatoire de la cicatrice jugé par le kinésithérapeute.

Il est important de noter que l'un des enjeux de l'assouplissement cicatriciel sera également de prévenir l'installation de raideurs articulaires notamment des inter-phalangiennes, ces raideurs une fois installées seront longues à traiter et se présentent comme une complication potentielle.

4.2.2 Amplitudes articulaires

- ***La Mobilisation passive :*** elle permet la récupération des amplitudes articulaires de la MCP: La première commissure a tendance à l'adductum et constitue une priorité dans la mobilisation, le but étant de recouvrir une amplitude optimale d'opposition et d'extension du pouce.
  La mobilisation devra obéir aux principes de non-douleur, de préférence sur une articulation préalablement échauffée et un patient relâché. Le praticien réalisera un mouvement passif dans les amplitudes articulaires physiologiques, et placera ses doigts selon une prise et une contre-prise au plus prés de l'articulation ciblée. Le mouvement s'accompagnera d'une légère traction.

Le kinésithérapeute réalisera donc une mobilisation de la trapézo-métacarpienne selon des mouvements de flexion/extension, et d'ouverture/fermeture de la 1°commissure ainsi qu'un travail en glissement de l'articulation.

La Métacarpo-phalangienne est mobilisée en flexion/extension également sans oublier de susciter un mouvement de pronation de l'articulation afin de préserver l'opposition du pouce en regard des doigts longs.

- **L'auto-rééducation :** Je recommande au patient en complément des séances au cabinet de réaliser des exercices d'auto-rééducation. Ces exercices ne doivent pas être commencés par le patient seul sans autorisation du kinésithérapeute et doivent être réalisés sans douleur, qui sera un critère d'arrêt.

Protocole : Le patient mobilise son pouce avec sa main saine et lorsqu'il ressent une tension, il maintient la position 6 secondes puis retourne en position de repos 6 secondes, et répète le mouvement 10 fois.
Puis il réalise le mouvement en actif selon les mêmes conditions.

L'efficacité sera optimale en répétant cet exercice plusieurs fois dans la journée, selon des séries courtes et espacées et une intensité faible afin de ne pas provoquer d'inflammation : 1 fois par heure, 3 fois le matin, 3 fois l'après-midi par exemple.

La sollicitation régulière des articulations est un des moyens les plus efficaces pour empêcher la raideur articulaire de s'installer entre les séances.



Figure 3: Renforcement musculaire utilisant la presse reliée à un capteur de pression

- ***Les exercices d'imitations informatisés*** *(Annexe 5) :* ils font partie de l'auto-rééducation et sont également réalisables à domicile ou au cabinet sous surveillance du kinésithérapeute les premières fois.

Le patient imite les positions de la main sur la diapositive durant toute sa durée d'affichage et la difficulté augmente avec le niveau d'échauffement de la main. Le but étant une mobilisation active ciblée de l'articulation et de favoriser le glissement tendineux.

Un gain d'amplitude articulaire optimal sera important pour la fonction de la main du patient, la parte de longueur du pouce constitue une limitation aux mouvements de préhension.
Le travail du kinésithérapeute dans ce domaine conditionnera en partie la qualité de fonction de sa main.

4.2.3 Force musculaire

Certain de ces exercices associent des notions de coordination en plus du renforcement musculaire global des muscles intrinsèques de la main. L'avantage est un travail plus fonctionnel qu'un renforcement musculaire analytique pur :

- ***Renforcement musculaire manuel* :** le travail s'effectue selon les modes concentriques, excentriques ou isométriques selon les résistances induites par le praticien ;

  Il peut par exemple placer ses doigts sur les éminences thénar et hypothénar du patient en lui demandant de les rapprocher, puis de les écarter contre-résistance, il travaille ainsi selon un mode concentrique.

  Le même exercice peut être réalisé en exerçant cette fois ci une résistance supérieure à la force du patient, le travail s'effectuera alors selon un mode excentrique.

- ***Presse*** *(figure 3) :* travail isométrique d'écrasement en pince-étau, le pouce opposé aux doigts longs, la presse est ici couplée à un capteur de pression ou dynamomètre.
  Le patient bénéficie d'un bio feed-back et donc un contrôle de sa force lors de l'exercice. [3]

  Cela nous permet la mise en place d'un protocole de renforcement avec des séries d'intensité contrôlée.

Figure 4: Désensitisation par contact avec des poils de lapins



Figure 5: Dispositif du cabinet pour la "thérapie du touche à tout"

- ***Tige caoutchouc**:* Elle permet de compléter le renforcement musculaire manuel avec un travail de la main en rotation. L'objet est tenu à son extrémité par les doigts du patient et le kinésithérapeute imprime des mouvements de torsion auxquels le patient doit résister.

  Le travail actif des doigts en rotation peut également s'obtenir en auto-rééducation par des séries de torsion longitudinales, une main saisissant l'objet à chaque extrémité.

- ***Rotation de balles de Golf*** : Cet exercice permet un travail de la main en coordination.

4.2.4 Travail de la sensibilité

- ***Rééducation de l'hyperesthésie :***

La désensitisation : Le principe est de court-circuiter l'interprétation algique faîte par le cerveau lors de contacts normalement non douloureux. Pour cela on expose le patient à des contacts doux *(figure 4)* en respectant le principe de non-douleur. Les contacts proposés seront de moins en moins doux au fur et à mesure des séances et de la désensibilisation obtenue [10, 12].

Les Stimulations Vibratoires Trans-cutanées (S.V.T.) : les fréquences hautes sont efficaces sur les hypoesthésies et les fréquences basses présentent un effet antalgique en cas d'hyperesthésie. On travaillera avec des fréquences élevées d'environ 250 Hz lors des premières séances qui pourront être abaissées jusqu'à 70Hz [9].

- ***Rééducation de l'hypoesthésie :***

La « thérapie du touche à tout » *(figure 5):* En cas d'hyposensibilité légère comme c'est le cas pour Mr. S, la « thérapie du touche-à-tout » de C. Spicher est indiquée. Le principe est de stimuler le bourgeonnement d'axones sains par la répétition quotidienne de stimulations vibro-tactiles différentes afin de normaliser la sensibilité. Cette méthode requiert la concentration du patient qui explore les différentes textures proposées en les comparants aux sensations de sa main saine. Le patient devra idéalement répéter l'exercice souvent plutôt que longtemps soit environ 4 fois par jour durant 5 minutes à domicile [10, 12].

Figure 6: Application des Stimulations Vibratoires Trans-cutanées

- ***Les S.V.T*** *(figure 6)* **:**

Elles sont utilisées précocement dans la prise en charge à travers les pansements pour ses effets antalgiques et pour la prévention de l'apparition de névromes à une fréquence basse, antalgique (100Hz) et une faible amplitude, en cas de douleurs elle sera appliquée à distance de la lésion. [9]

Un autre effet intéressant sera la stimulation proprioceptive. Les vibrations créent une sensation illusoire de mouvements en stimulant les fuseaux neuromusculaires. L'image mentale des mouvements est alors conservée et le travail actif futur sera facilité. [3]

4.2.5 Rééducation Fontionnelle et Ergothérapie

Le cabinet permet une prise en charge en kinésithérapie et en ergothérapie, la répartition du travail est faite afin qu'une grande partie de la rééducation fonctionnelle soit assurée par l'ergothérapeute, mais le kinésithérapeute est également capable d'assurer une grande partie des objectifs développés ci après.

Objectifs :

- *Développer un nouveau schéma psychomoteur* par le travail des afférences proprioceptives, il est démarré précocement et il continu tout au long de la rééducation. La mise en place avec le patient d'une autonomisation précoce permettra de plus d'éviter l'installation des phénomènes d'exclusion.

- *Rendre la main mutilée la plus fonctionnelle possible* en récupérant les qualités fonctionnelles de la main telles que la dextérité, la force de préhension, l'endurance. Mais également par l'adaptation d'outils à la main (poignées grossies, conformées...)

- *Réinsertion sociale et professionnelle* en s'entraînant à la réalisation des gestes d'AVQ et professionnels

Ces deux disciplines sont interdépendantes et ont pour objectif commun une main la plus fonctionnelle possible. Le kinésithérapeute travaille les secteurs de force et d'amplitudes de la main, et veille à la trophicité de celle ci, afin que l'ergothérapeute bénéficie d'une main la plus libre de travailler.



Figure 7 et 7 bis: Test du 'block and box" et test du "Purdue Pegboard"

Figure 8: Prothèse esthétique du pouce

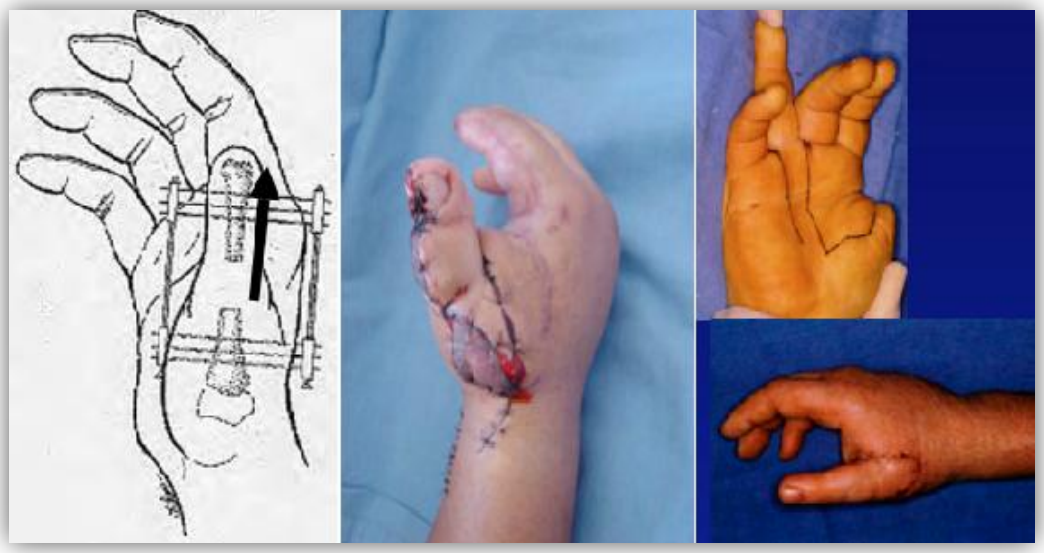

Figure 9: Exemples successifs de reconstruction par allongement, par transfert d'orteil et par pollicisation d'un doigt long

- **Le *« block and box »*** *(figure 7);*
  Il est à l'origine un test mesurant la capacité à transférer le plus de cubes possible, en une minute, d'un compartiment d'une boîte au compartiment adjacent. C'est un travail en prise relativement grossière de déplacement / lâcher.
  Utiliser comme exercice il permet un travail de la main en préhension

- **Le test de *« Purdue Pegboard »*** *(figure 7 bis) ;*
  Ce test consiste dans le placement le plus rapide possible de petites tiges de rondelles et d'écrous sur un tableau perforé.
  Les exercices proposés sont réalisés successivement par la main droite, la main gauche et les deux mains simultanément.
  De même, utilisé comme un exercice il permet un travail de l'habileté générale des membres supérieurs ainsi que la dextérité fine des doigts.

- Les prises de finesse pollici-digitales et leur verrouillage sont également travaillées en maintenant un câble de diamètre décroissant entre les deux doigts et en résistant à la traction exercée par le kinésithérapeute.

4.2.6 Appareillage et intervention chirurgicale

- Une prothèse à visée esthétique *(figure 8)* peut être proposée au patient mais ces prothèses présentent le défaut de le priver des informations sensorielles délivrées par le pouce notamment lors des prises de finesse, par conséquent le patient étant à l'aise avec l'aspect de sa main ce type d'appareillage n'a pas été retenu comme pertinent.

- Le thème d'une réparation chirurgicale par les techniques telles que l'allongement, le transfert d'orteil ou encore la pollicisation d'un doigt a également été abordé avec mon patient. *(figure 9)*
  Toutefois elles semblent plus indiquer dans les amputations plus proximales. Ici le pouce a bénéficié du maximum de conservation de longueur. Mon patient l'envisagera éventuellement mais ce type d'opération ne sera réalisable qu'au moins un an postopératoire.

DISCUSSION :

La rédaction de ce mémoire m'a permis de comprendre que les exigences d'un soin complet sortaient du cadre de la kinésithérapie. Ce soin est un ensemble de compétences répondant chacune à un besoin, une problématique. La rééducation en est une partie.

Le problème qui se posait alors était la coordination entre les praticiens. Et pour cela, la transmission de l'information m'est apparue comme l'élément clé.
En observant le fonctionnement du centre je me suis rendu comte que l'utilisation faite des technologies, grâce à des bilans numérisés, aux logiciels dédiés à la santé, ou aux moyens de communication modernes, permettait de faciliter la circulation de l'information, de l'accélérer et de la simplifier.

La proximité géographique avec la clinique et les autres paramédicaux était un autre avantage du cabinet libéral, solliciter un avis directement permet un autre point de vue, recueillir les appréciations et ressentis peut parfois influencer une décision.

Chaque professionnel prend cette responsabilité de transmission de l'information et assume ce travail qui fait maintenant partie intégrante du soin moderne.
Chacun ayant un accès direct à l'ensemble des examens et soins réalisés. Cela permet de ne pas œuvrer de manière isolée, influe sur les décisions de soins et en assure la sécurité.
Le traitement global du patient s'en trouve alors plus adapté.

Le masseur-kinésithérapeute ne dispose bien sur pas de tous les outils diagnostics, de toutes les compétences, de toutes les techniques disponibles dans le champ médical et paramédical. Pour en disposer, il devra solliciter les compétences d'autres professionnels afin de donner accès aux patients à l'ensemble des moyens dont ils peuvent disposer.

CONCLUSION :

Le contexte initial de prise en charge, urgentiste, priorisait la rapidité d'intervention et la sauvegarde des tissus. Le relais a ensuite été transmis à une équipe de professionnels de santé paramédicaux, dont le but était alors de proposer une gamme de compétence techniques variées et ainsi de permettre au patient d'accéder au niveau de fonctionnalité le plus élevé possible.

Le contexte de la rééducation a pour beaucoup contribué à cet objectif, dans un service de soins où les praticiens sont spécialistes, et disposent de matériel adapté.
Au delà des aspects biomécaniques et trophiques de la rééducation, mon intérêt s'est porté sur la fonction de la main, sur la gêne fonctionnelle entrainée par la lésion, concrète comme ressentie :
Cet intérêt s'est manifesté au travers des bilans fonctionnels réalisés, recueillant l'appréciation du maso-kinésithérapeute mais également l'auto-évaluation du patient. A l'image de la prise en charge proposée dans ce mémoire, la kinésithérapie ne répondait pas entièrement à la problématique fonctionnelle posée par la main, les bilans et techniques de ma prise en charge ont alors du emprunté à l'ergothérapie.

La nécessité de l'amputation a entrainé chez ce patient un handicap qui a trouvé des répercussions dans une activité professionnelle essentiellement manuelle. La question de la réorientation professionnelle s'est alors imposée.

La rééducation de ces pathologies est longue et le kinésithérapeute s'adapte aux contraintes de la récupération du patient, il suit le rythme imposé par l'évolution de sa pathologie, il joue également un rôle d'éducation auprès du patient et parfois même d'écoute.

Cela me conduit à ouvrir ma réflexion sur une thérapie particulière qui n'a pas été utilisé lors de mon stage, née en 1996 grâce à Vilayanur Ramachandran. Elle a été en premier lieu appliquée sur des patients amputés présentant des douleurs dues au membre fantôme et est aujourd'hui largement utilisée dans les centres de neurologie : ***la thérapie miroir.***

Quels auraient pu être les bénéfices de la thérapie miroir sur les problématiques et les difficultés rencontrées tout au long de sa rééducation en kinésithérapie « classique » ?

Dans bien des secteurs de ma prise en charge la thérapie miroir semblait être indiquée ;

Quelle efficacité préventive ou curative aurait t'on pu attendre sur le syndrome du membre fantôme, sur le syndrome d'exclusion fonctionnelle, ou même sur le gain de mobilité ?

BIBLIOGRAPHIE

[1] DUFOUR M. PILLU M. Biomécanique fonctionnelle Membres-Tête-Tronc. Paris : Elsevier Masson, 2007.

[2] MESPLIE G. Rééducation de la main, Bilan diagnostique, techniques de rééducation et poignet traumatique Tome 1. Paris : Sauramps Medical, 2011.

[3] MESPLIE G. Rééducation de la main, Pathologies traumatiques et courantes Tome 2. Paris : Sauramps Medical, 2013.

[4] GEMMSOR. Rééducation de la main et du poignet. Paris : Elsevier Masson, 2013.

[6] ANAES (HAS) Le dossier du patient en masso-kinésithérapie. Recommandations pour la pratique clinique, 2000 1. Viel E. Bien rédiger le bilan-diagnostic kinésithérapique. Mise en œuvre des recommandations de la haute autorité de santé. Paris, Masson, 2006.

[7] DUFOUR M. Examen clinique articulaire et bilan. Elsevier Masson, 2007

[8] DAUZAC C. AIRAUD D. Le massage cicatriciel. Kinésithér. Scient 2013 ; 539 ; 53-60

[9] ROMAIN M. DURAND PA. KIZLIK C. ALLIEU Y. Que peut-on attendre de la stimulation vibratoire transcutanée en rééducation ? Ann. Kinésithér 1989; 16 ; 7-8.

[10] SPICHER C. QUINTAL I. La méthode de rééducation sensitive de la douleur. Paris : Sauramps Medical, 2013.

[12] DESFOUX. N. HOELLINGER P. NOEL L. & SPICHER C.J. Article**:** Douleurs neurogènes : Définitions, évaluations et traitement

[13] http://www.isamms.com/ringfinger.html : *Page consultée le 18décembre 2014 à 17h15*

.

ANNEXE 1 :

ESPACE MAIN
CLINIQUE AGUILÉRA

BDK de : Monsieur Staraj Ossian

Date :	13/08/14	Âge :	24
Latéralité :	Droitier(e)	Côté atteint :	Gauche
Orthèse :	Aucune		
Profession :	Palefrenier	Sport / loisirs :	Boxe

Ring finger et greffe pouce gauche du 7/07/14,échec de la greffe et amputation P2 du pouce le 17/07/14.

DOULEUR

EVA :	4	Rythme :	Mécanique et inflammatoire
Apparition :	Lors des AVQ	Autre :	RAS

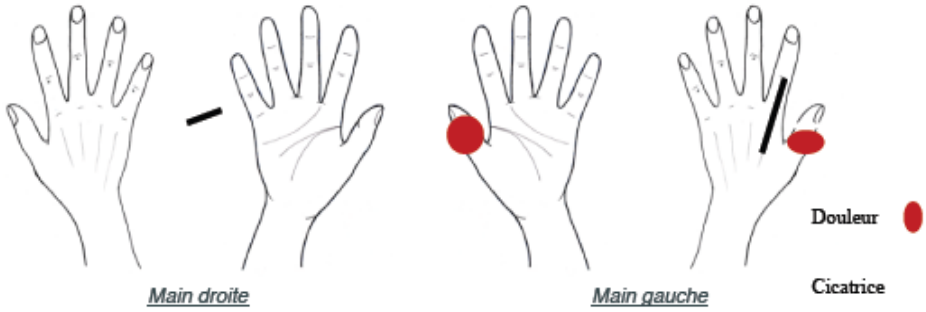

TROUBLES TROPHIQUES

Cicatrice :	Inflammatoire	Aspect cutané :	Rougeurs

Oedème / Amyotrophie (par rapport au côté sain) : + 0,5 cm

INSPECTION / PALPATION

Inspection :	Cicatrice adhérente	Palpation :	RAS

Test : RAS

Remarques : Hypoesthésie face radiale D2 et phénomène électrique à l extrémité du pouce lors de la palpation

Exemple de bilan d'entrée classique réalisé lors de la première séance sur tablette

ANNEXE 2 :

Questionnaire douleur Saint-Antoine (QDSA)

Evaluation : Initiale ☐ Intermédiaire ☐ Finale ☐ DATE : _____

Renseignements socio-administratifs :

Nom _____ Prénom _____

Vous trouvez ci-dessous une liste de mots utilisés par certaines personnes pour décrire une douleur.
Afin de préciser la douleur que vous ressentez en général, entourez les mots le plus exacts pour décrire votre douleur (un mot maximum par paragraphe) et donner-lui une note de 0 à 4 à l'aide du tableau ci-dessous :

0 = Absent ou pas du tout
1 = Faible ou un peu
2 = Modéré ou moyennement
3 = Fort ou beaucoup
4 = Extrêmement fort ou extrêmement

A	Battements	____
	Pulsations	____
	Elancements	____
	En éclaires	____
	Décharges électriques	____
	Coup de marteau	____
B	Rayonnante	____
	Irradiante	____
C	Piqûre	____
	Coupure	____
	Pénétrante	____
	Transperçant	____
	Coup de poignard	____
D	Pincement	____
	Serrement	____
	Compression	____
	Ecrasement	____
	En étau	____
	Broiement	____
E	Tiraillement	____
	Etirement	____
	Distension	____
	Déchirure	____
	Torsion	____
F	Chaleur	____
	Brûlure	____
G	Froid	____
	Glace	____
H	Picotements	____
	Fourmillements	____
	Démangeaisons	____
I	Engourdissement	____
	Lourdeur	____
	Sourde	____
J	Fatigante	____
	Epuisante	____
K	Nauséeuse	____
	Suffocante	____
	Syncopale	____
L	Inquiétante	____
	Opressante	____
	Angoissante	____
M	Harcelante	____
	Obsédante	____
	Cruelle	____
	Torturante	____
	Suppliant	____
N	Gênante	____
	Désagréable	____
	Pénible	____
	Insupportable	____
O	Enervante	____
	Exaspérante	____
	Horripilante	____
P	Déprimante	____
	suicidaire	____

ANNEXE 3 :

Allodynographie de la face dorsale et palmaire

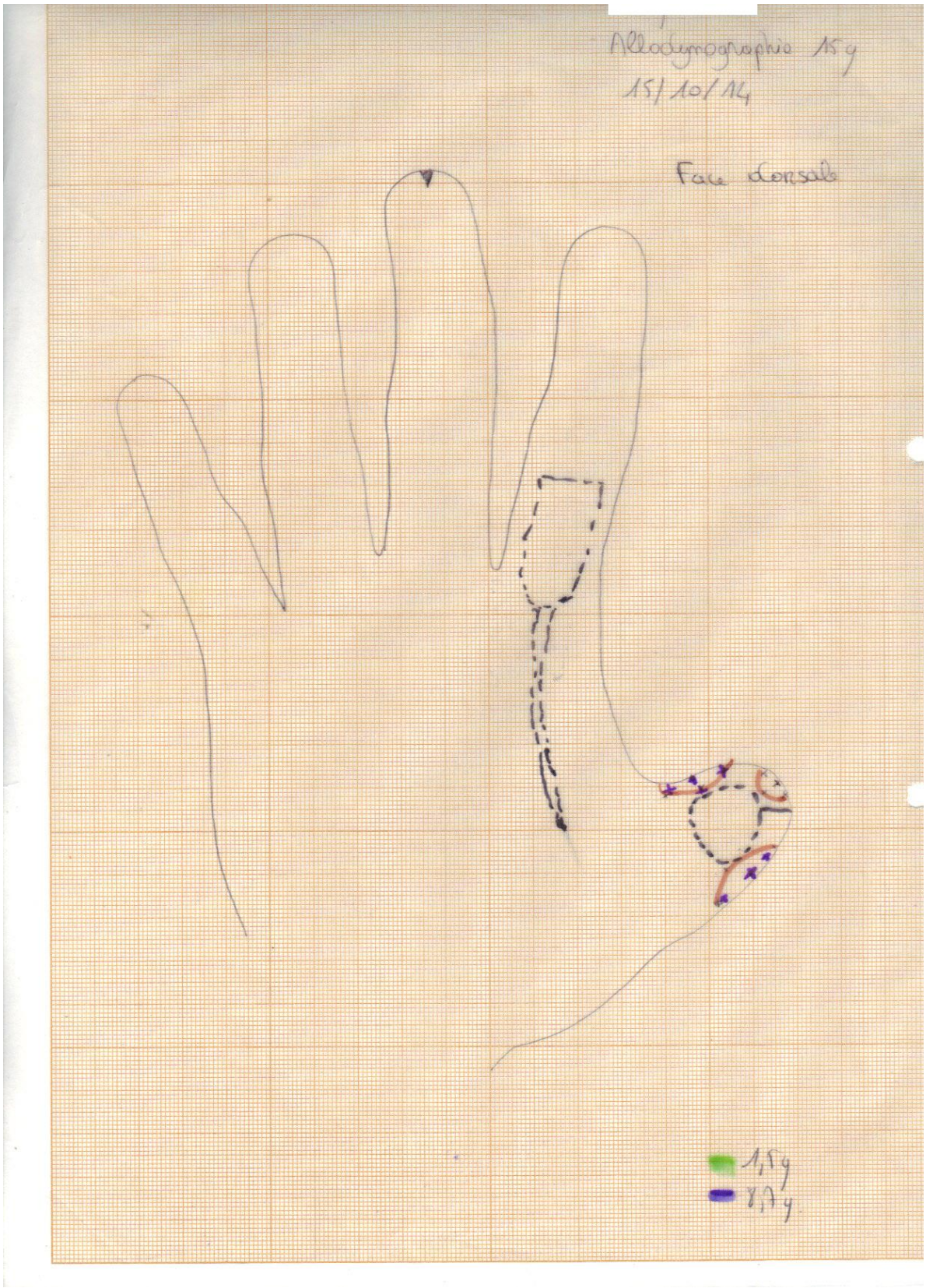

Allodynographie

Face palmaire

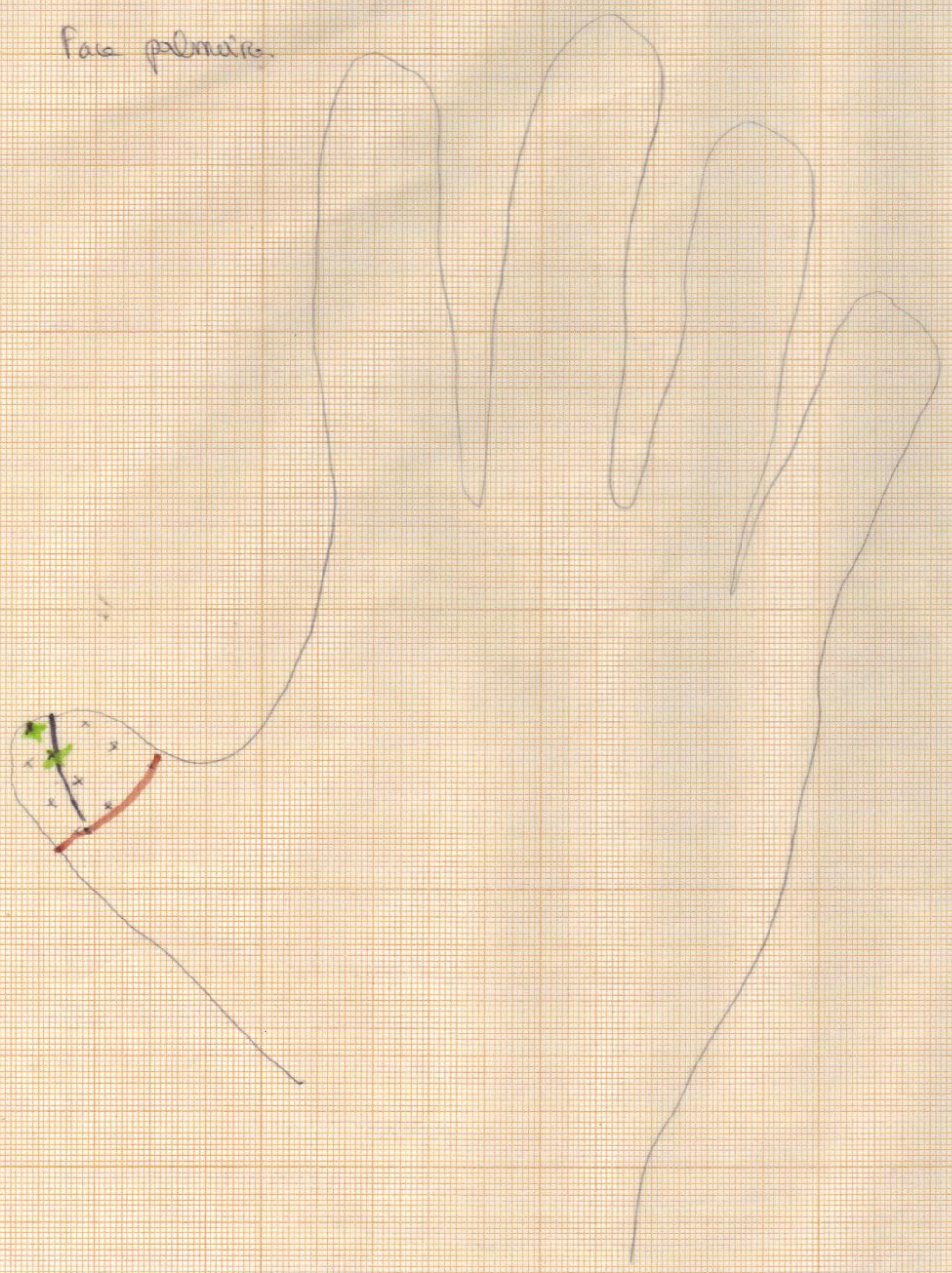

1,5 g

8,2 g

ANNEXE 4:

Résultats du Bilan 400 points réalisé par le patient

ESPACE MAIN
CLINIQUE AGUILÉRA

BILAN 400 pts (10/10/2014)

MOBILITÉ DE LA MAIN (exercices réalisés les 2 mains en même temps)

Cotations utilisées : 3 = mouvement normal 2 = mouvement effectué dans toute l'amplitude mais avec lenteur, imprécision ou dysharmonie 1 = mouvement non conforme car incomplet, compensé ou avec exclusion 0 = mouvement impossible à réaliser

Flexion des doigts

Doigts longs au niveau du pli de flexion des MP, pouce en regard de D3

Cotation **3**

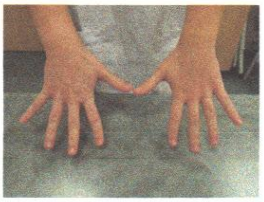

Extension des doigts

Tous les doigts sont en extension maximale

Cotation **3**

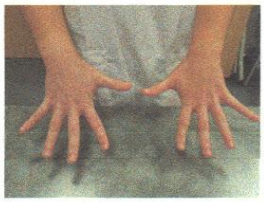

Écartement des doigts longs

Le pouce n'est pas testé

Cotation **3**

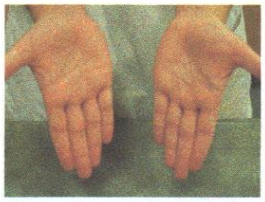

Rapprochement des doigts longs

Le pouce n'est pas testé

Cotation **3**

Abduction du pouce

Le pouce est écarté dans le même plan que les doigts longs

Cotation **3**

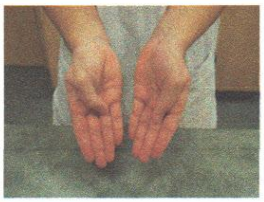

Adduction du pouce

Le pouce est amené étendu en regard de la 2ème commissure

Cotation **3**

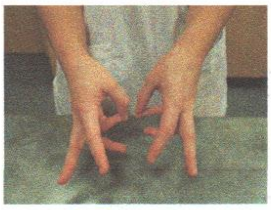

Opposition du pouce

Opposition pulpo-pulpaire avec chaque doigt long (avec un beau rond)

Cotation **3**

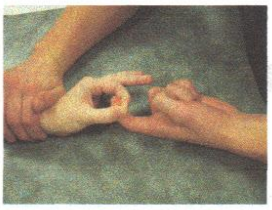

Opposition contre résistance

Maintien du poignet d'une main, traction effectuée avec l'autre main sur chacune des 4 pinces

Cotation **3**

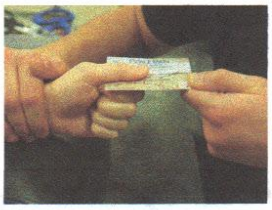

Pinces latérales contre résistance

Tester les 4 commissures contre résistance

Cotation **3**

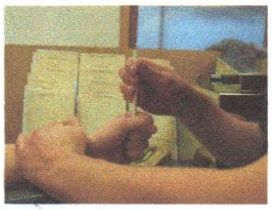

Prises pleine main contre résistance (bâtonnet de 3 mm de diamètre)

Si tenu contre R = 3

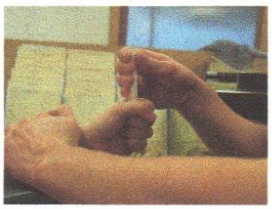

Prises pleine main contre résistance (bâtonnet de 10 mm de diamètre)

Si tenu contre R = 2

Cotation **0**

Prises pleine main contre résistance (bâtonnet de 20 mm de diamètre)

Si tenu contre R = 1, si non tenu = 0

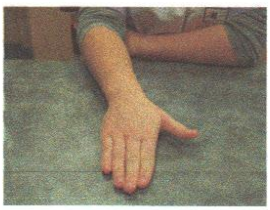

Pronation

Paumes de main tournées vers le sol, coude à 90°

Cotation **3**

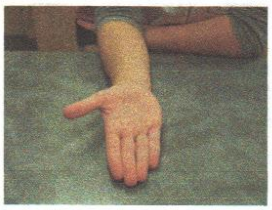

Supination

Paumes de main tournées vers le plafond, coude à 90°

Cotation **3**

Score de mobilité / 100

90

Fonction monomanuelle (exercices réalisés le plus rapidement possible)

3 : Prise d'objet et déplacement conformes ou convenables 2 : prise d'objet conforme et déplacement lent ou imprécis 2 : prise d'objet disharmonieuse, imprécise et déplacement conforme 1 : Prise conforme mais déplacement incorrect (avec compensation) 1 : prise incorrecte (exclusion ou compensation) et déplacement conforme 0 : action impossible



Cube de 10 cm d'arête

Cotation **2**

Cube de 7,5 cm d'arête

Cotation **3**

Cube de 5 cm d'arête

Cotation **3**



Cube de 2,5 cm d'arête

Cotation **3**

Cylindre de 10 cm de diamètre

Cotation **3**



Cylindre de 4 cm de diamètre

Cotation **3**

Tourillon de 8 mm de diamètre

Cotation **3**



Balle de tennis

Cotation **3**

Bille de 15 mm de diamètre

Cotation **2**

Bille de 25 mm de diamètre

Cotation **3**

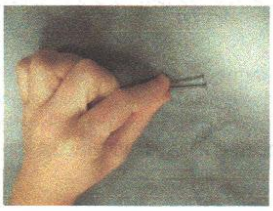

Clou de 4 cm de long et 2 mm de diamètre

Cotation **2**

Briquet électronique (à allumer avant déplacement)

Cotation **0**

Pièce de 16 mm de diamètre

Cotation **2**

Pièce de 24 mm de diamètre

Cotation **3**

Pièce de 29 mm de diamètre

Cotation **3**



Une clé et une serrure (verrouiller et déverrouiller)

Cotation **3**

Fer à repasser de 2 Kg

Cotation **3**

Cruche (500ml) pour verser en pronation

Cotation **2**

Cruche (500ml) pour verser en supination

Cotation **2**

Verre de 65 mm de diamètre

Cotation **3**

Score de mobilité / 100

85

FORCE DE LA MAIN **(l'appareil de mesure peut être testé 2 fois du côté sain pour se familiariser)**

Test de force réalisés coude fléchi à 90° ou coude posé sur la table pour la pince étau



POIGNE	Sain	**35**
	Lésé	**16**



GRASP	Sain	**39**
	Lésé	**30**



PINCH	Sain	**13**
	Lésé	**5**

PINCE ÉTAU	Sain	**16**
	Lésé	**7**

Côté atteint Main dominante

Score de force / 100

54

Fonction bimanuelle (sans notion de vitesse)

3 : Item réalisé de façon conforme ou convenable (si arthrodèse ou amputation, compensation admises) 2 : Item réalisé en entier mais avec lenteur ou imprécision 1 : Item réalisé partiellement
1 : Item réalisé en entier mais avec compensation ou exclusion (hors amputation ou arthrodèse)
0 : Item non réalisable

Couper 3 morceaux de pâte à modeler

Cotation **2**

Ouvrir une bouteille avec le bouchon serti, la refermer

Cotation **3**

Ouvrir un bocal de confiture, le refermer

Cotation **3**



Dévisser un écrou de 20 mm, le revisser

Cotation **3**

Dévisser un écrou de 4 mm, le revisser

Cotation **3**

Défaire 3 boutons de la chemise

Cotation **2**

Rattacher les boutons de la chemise

Cotation **2**

Défaire 3 lacets

Cotation **2**

Les renouer

Cotation **3**

Enfiler du fil dans une aiguille

Cotation **2**



Sortir une allumette, fermer la boîte, l'allumer

Cotation **0**

Éteindre l'allumette

Cotation **3**

Sortir l'argent du porte monnaie, le remettre

Cotation **3**

Écrire une phrase de 15 mots

Cotation **3**



Tracer un trait avec une règle

Cotation **3**

Plier la feuille sur le trait

Cotation **2**

Déchirer le long de la pliure

Cotation **3**

Couper du carton

Cotation **0**

Couper 3 morceaux de métal

Cotation **3**

Déchirer un journal

Cotation **0**

Score de mobilité / 100

75

SCORE 400 PTS

304

ANNEXE 5 :

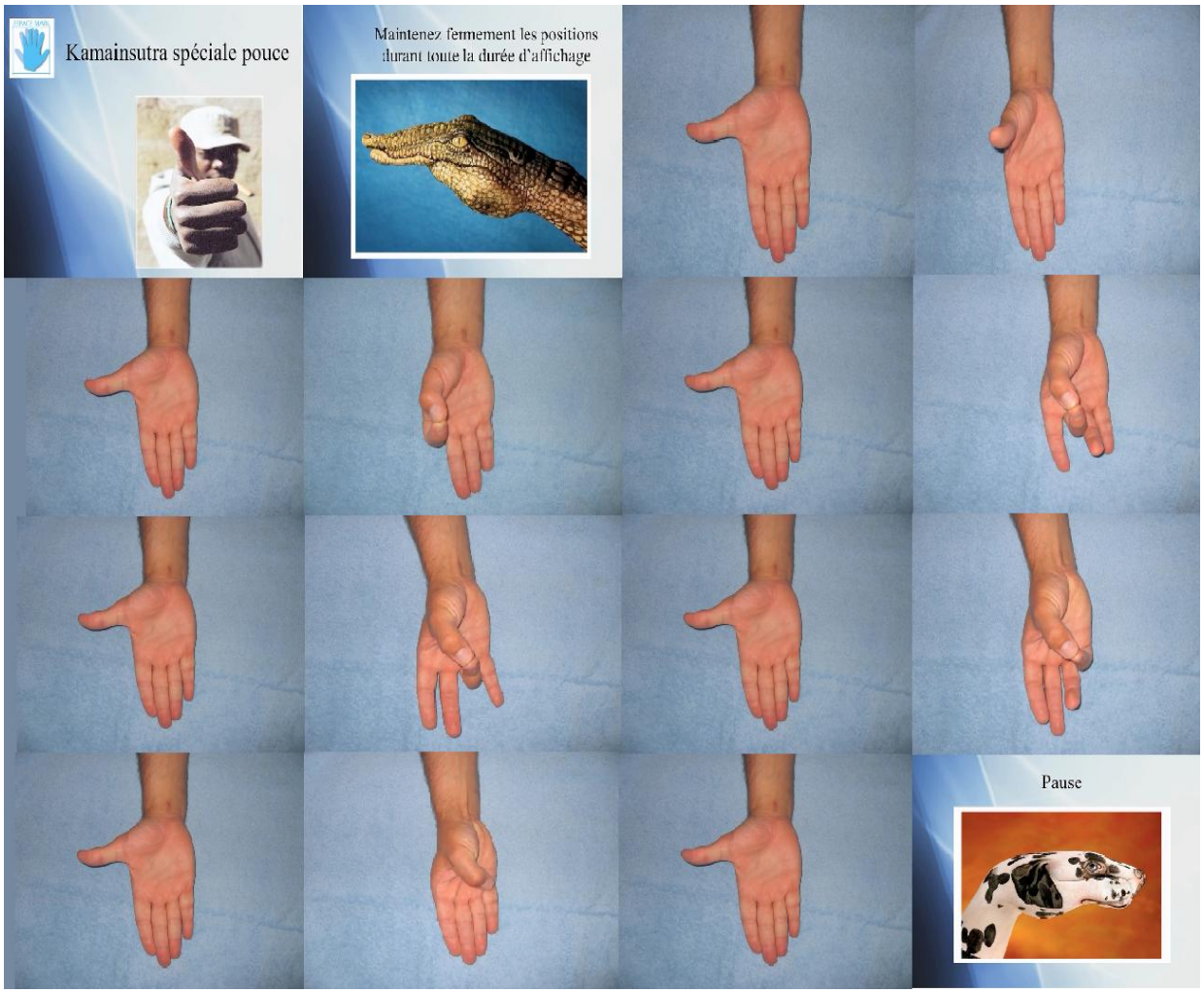

Exemple d'un diaporama d'exercice d'imitation informatisée utilisé par le cabinet pour l'auto-mobilisation